

Chemotherapy-  
associated steato-  
hepatitis

Lucy Meunier<sup>1</sup>  
Dominique Larrey<sup>1,2</sup>

<sup>1</sup> Hôpital Saint Eloi, Service d'hépatogastroentérologie et transplantation, 80 avenue Fliche, 34295 Montpellier Cedex 5, France

<sup>2</sup> INSERM 1183

Correspondance : L. Meunier  
lucy.meunier@chu-montpellier.fr

## Stéatohépatite induite par la chimiothérapie

### ▼ Résumé

Certains médicaments peuvent induire des lésions d'hépatotoxicité telles que la stéatose ou stéatohépatite ressemblant en tout point aux lésions trouvées dans les hépatopathies dysmétaboliques. Parmi ces traitements, on note particulièrement des molécules anti-tumorales couramment utilisés comme le méthotrexate, le 5-fluorouracile, l'irinotécan, le tamoxifène et la L-asparaginase. Cette hépatotoxicité particulière est appelée « CASH » pour *Chemotherapy Associated SteatoHepatitis*. Le mécanisme de toxicité repose essentiellement sur une toxicité mitochondriale. Ces lésions sont chroniques et souvent réversibles à l'arrêt du traitement. Les facteurs favorisants liés au patient, à la maladie ou au traitement jouent un rôle majeur dans l'apparition des CASH. Il est important d'identifier les chimiothérapies à risque d'hépatotoxicité de type stéatose et stéatohépatite pour contrôler au mieux les facteurs de risque métabolique liés au patient et renforcer la surveillance en cas de traitement. Dans le cadre particulier de la chimiothérapie néoadjuvante du cancer colorectal métastatique, une durée de chimiothérapie courte et un délai entre chimiothérapie et chirurgie de quelques semaines permettraient de diminuer la morbi-mortalité post-opératoire.

• **Mots clés :** Chemotherapy-Associated Steato-Hepatitis (CASH), chimiothérapie, hépatotoxicité, stéatose, stéatohépatite

### ▼ Abstract

*Some drugs may induce hepatotoxic lesions such as steatosis or steatohepatitis like the lesions found in Non-Alcoholic Fatty Liver Disease (NAFLD). Among these treatments, there are some anti-tumoral molecules such as methotrexate, 5-fluorouracil, irinotécan, tamoxifen and L-asparaginase. This particular hepatotoxicity phenotype is called "CASH" for "Chemotherapy-induced Acute Steato-Hepatitis". The mechanism of toxicity is essentially based on mitochondrial toxicity. These lesions are chronic and often reversible when the treatment is stopped. Contributing factors related to the patient, the disease or the treatment play a major role in the emergence of CASH. It is important to identify chemotherapies with risk of steatosis or steatohepatitis to improve the control the metabolic risk factors associated with the patient and to reinforce the monitoring during treatment. In the particular context of neo-adjuvant chemotherapy for metastatic colorectal cancer, a short duration of chemotherapy and a delay of a few weeks between chemotherapy and surgery would make it possible to reduce postoperative morbidity and mortality.*

• **Key words :** Chemotherapy-Associated Steato-Hepatitis (CASH), chemotherapy, hepatotoxicity, steatosis, steatohepatitis

## Introduction

L'hépatotoxicité des médicaments est la principale cause de retrait

des médicaments du marché pharmaceutique et d'interruption du développement de nouvelles molécules. Les lésions hépatiques sont

Pour citer cet article : Meunier L, Larrey D. Stéatohépatite induite par la chimiothérapie. Hépatogastro et Oncologie Digestive 2019 ; 26 : 302-309. doi : 10.1684/hpg.2019.1757

**TABLEAU 1** • Score histologique pour le diagnostic de stéatohépatite (score NAS) d'après la référence [25].

Stéatose	0 : < 5 % 1 : 5 %-33 % 2 : 33 %-66 % 3 : > 66 %
Inflammation lobulaire	0 : aucun 1 : < 2 foyers par champs 2 : 2-4 foyers par champs 3 : > 4 foyers par champs
Ballonisation hépatocytaire	0 : aucun 1 : quelques hépatocytes ballonnés 2 : nombreux hépatocytes ballonnés

Un score de 0 à 2 n'est pas en faveur de lésions de stéatohépatite. Un score de 5 à 8 est compatible avec des lésions de stéatohépatite.

d'une très grande variété et peuvent reproduire pratiquement toutes les maladies hépatiques non iatrogènes. Parmi ces lésions, on note la stéatose, simple accumulation de graisse dans les hépatocytes et la stéatohépatite, stéatose associée à des foyers inflammatoires et une ballonisation des hépatocytes (*tableau 1*) [1]. Sur le plan histologique, ces lésions secondaires aux médicaments sont similaires aux lésions trouvées dans les stéatohépatites métaboliques. Ces lésions peuvent être provoquées par divers agents thérapeutiques dont plusieurs agents anti-tumoraux : méthotrexate, 5-fluoro-uracile, irinotécan, tamoxifène et L-asparaginase (*tableau 2*). La stéatose et la stéatohépatite induites par chimiothérapie sont souvent décrites sous l'abréviation d'origine anglaise « CASH » pour *Chemotherapy-Associated Steato-Hepatitis*. Elles constituent des complications hépatiques chroniques parfois réversibles quelques semaines ou mois après l'arrêt du traitement [2]. Les méthodes d'imagerie classiques et les tests hépatiques ne permettent pas de différencier la simple stéatose de la stéatohépatite. Les CASH ont été particulièrement observées et décrites au cours des chimiothérapies de cancer colorectal métastatique [3]. Elles peuvent compliquer les suites d'une résection hépatique chirurgicale et doivent être détectées avant l'intervention.

**/// La stéatose et la stéatohépatite induites par chimiothérapie sont souvent décrites sous l'abréviation d'origine anglaise « CASH » pour Chemotherapy-Associated Steato-Hepatitis ///**

## Principaux médicaments en cause

### 5-fluorouracile (5-FU)

Le 5-fluorouracile (5-FU) appartient à la classe de chimiothérapie des anti-métabolites (anti-pyrimidique).

**TABLEAU 2** • Liste des médicaments pouvant induire des lésions de stéatohépatite d'après la référence [1].

<b>Chimiothérapies :</b>
Fluorouracile (5-FU)
Irinotécan
L-Asparaginase
Méthotrexate
Tamoxifène
<b>Autres médicaments :</b>
Amineptine
Amiodarone
Aspirine
Didanosine
Diéthylstilbestrol
Diéthylaminoéthoxyhexestrol
Diltiazem
Fialuridine
Glucocorticoïdes
Hexestrol
Ibuprofène
Inhibiteurs nucléosidiques de la reverse transcriptase
Kétoprofène
Nifedipine
Perhexiline
Pirprofène
Tétracycline
Tianeptine
Valproate

L'uracile, précurseur de la thymine, est une base essentielle à la synthèse d'ADN. Ainsi, le 5-FU exerce plusieurs effets anti-métaboliques en bloquant la synthèse d'ADN, de protéines et d'enzymes. Le 5-FU est une des molécules de chimiothérapie les plus prescrites, notamment dans les cancers du système digestif, ORL, des ovaires et du sein. C'est un médicament plutôt bien toléré, avec des taux de toxicité sévère (neutropénie, mucite, diarrhée) inférieurs à 5 %. Au niveau hépatique, le 5-FU entraîne de la stéatose [4]. Cette toxicité est particulièrement décrite dans le cancer colorectal métastatique [5]. En effet, l'incidence de la stéatose varie de 30 % à 47 % chez les patients ayant eu une chimiothérapie comprenant du 5-FU pour métastase hépatique de cancer colorectal [5].

**/// La toxicité du 5-FU entraînant une stéatose est particulièrement décrite dans le cancer colorectal métastatique ///**

## Irinotécan

L'irinotécan est une molécule anti-tumorale cytotoxique de la classe des inhibiteurs de topo-isomérase. Il est métabolisé par la carboxyl-estérase en un métabolite actif, le SN-38, qui s'est révélé plus actif que l'irinotécan sur la topo-isomérase I. L'inhibition de l'ADN topo-isomérase I par l'irinotécan ou le SN-38 induit des lésions simple-brin de l'ADN responsable de l'activité cytotoxique. L'irinotécan est surtout utilisé en association à d'autres molécules (oxaliplatine, 5-FU) dans le traitement de cancer digestif (colorectal, pancréas...). Les effets toxiques indésirables de l'irinotécan sont principalement la diarrhée et les agranulocytoses ; l'irinotécan entraîne aussi des lésions de stéatohépatite [4]. Une étude rapporte qu'un patient sur cinq est atteint de stéatohépatite suite au traitement néoadjuvant de métastases hépatiques de cancer colorectal [6, 7].

## Tamoxifène

Le tamoxifène est une molécule anti-estrogène qui agit par inhibition compétitive de la liaison de l'estradiol avec ses récepteurs. En cancérologie, il est essentiellement utilisé en traitement adjuvant dans le cancer du sein. Environ 40 % des patientes traitées par tamoxifène au long cours développent une hépatotoxicité sous forme de stéatohépatite [8, 9]. Le délai médian avant apparition de lésion de stéatose est de 22 mois, avant deux ans l'incidence de la stéatose n'est pas différente du placebo [9, 10]. Plusieurs études ont mis en évidence l'association entre CASH secondaire au tamoxifène et facteurs de risque métabolique chez les patientes traitées (diabète, dyslipidémie, obésité...) [9-11]. Au cours d'un traitement par tamoxifène, les enzymes hépatiques doivent être surveillées régulièrement. Le diagnostic différentiel à l'imagerie entre des métastases hépatiques du cancer du sein et des lésions de stéatose pseudo-nodulaires peut être difficile. Dans certains cas, une biopsie hépatique est nécessaire. Le létrozole est un traitement de la classe des anti-aromatase également utilisé dans le cancer du sein et associé parfois à une augmentation des transaminases. Contrairement au tamoxifène, le létrozole n'induit pas de CASH [4].

**40 % des patientes traitées par tamoxifène au long cours développent une hépatotoxicité sous forme de stéatohépatite**

## Méthotrexate

Le méthotrexate est un antagoniste de l'acide folique qui inhibe la prolifération cellulaire. Il est utilisé pour son action anti-tumorale dans les cancers ORL, vésicaux, gynécologiques, pulmonaires et hématologiques (leucémies et lymphomes) mais également dans bon nombre d'affections auto-immunes telles que le rhumatisme

psoriasique, la polyarthrite rhumatoïde et la maladie de Crohn. Le méthotrexate peut avoir une toxicité hépatique : stéatose macrovulaire, stéatohépatite, fibrose et cirrhose. Dans une large revue de la littérature concernant le méthotrexate dans le rhumatisme psoriasique, la présence d'une fibrose variait selon les études de 5,7 % à 71,8 % [12]. Le risque d'hépatotoxicité est corrélé à la dose cumulée de méthotrexate. Des recommandations ont été établies par les sociétés savantes de rhumatologie pour la surveillance des tests hépatiques au cours d'un traitement au long cours par méthotrexate. La fréquence de surveillance varie selon les pays, de toutes les deux à toutes les huit semaines avec une surveillance hebdomadaire les premières semaines. Une biopsie hépatique est recommandée dans de nombreuses situations avant l'introduction d'un traitement par méthotrexate (consommation alcool chronique, infection virale chronique ou tests hépatiques anormaux), la biopsie est désormais de plus en plus remplacée par les tests non invasifs comme l'élastographie (FibroScan®) [13].

**Le risque d'hépatotoxicité du méthotrexate est corrélé à la dose cumulée**

## L-asparaginase

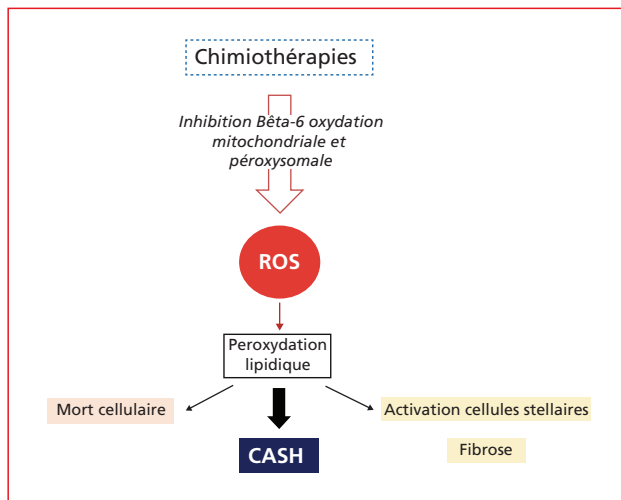
La L-asparaginase est une enzyme de nature protéique extraite de cultures d'*Escherichia coli*. Son action anti-tumorale se fait via l'hydrolyse de l'asparagine, un acide aminé dont les cellules leucémiques sont incapables de faire la synthèse endogène. Elle est utilisée dans le traitement des leucémies aiguës lymphoblastiques. La L-asparaginase est associée à une stéatose hépatique chez 40 à 87 % des patients jusqu'à 9 mois après la dernière injection. L'effet de la stéatose sur la morbi-mortalité des patients traités par la L-asparaginase pour une leucémie aiguë lymphoblastique n'était pas significatif [4, 14, 15].

## Glucocorticoïdes

Les glucocorticoïdes ne sont pas principalement utilisés à des fins anti-tumorales mais sont parfois associés à d'autres chimiothérapies, c'est le cas par exemple des traitements d'induction dans les leucémies aiguës. Les glucocorticoïdes à fortes doses ou à basses doses pour une durée prolongée peuvent induire de la stéatose macrovésiculaire [4].

## Mécanismes d'hépatotoxicité

La survenue d'une CASH repose sur l'altération des fonctions mitochondriales (figure 1). La  $\beta$ -oxydation des acides gras a lieu dans la mitochondrie et les péroxisomes. Certains traitements peuvent induire de la stéatose en diminuant cette bêta-oxydation des acides gras générant ainsi un stress oxydatif par des espèces réactives



**Figure 1** • Mécanisme de toxicité des stéatohépatites induites par la chimiothérapie (d'après [16, 17]).

d'oxygène (ROS) et leur accumulation dans l'hépatocyte [16]. Pour l'irinotécan et le méthotrexate, le mécanisme de toxicité met également en jeu l'altération du métabolisme des phospholipides dans les lysosomes ce qui active la voie de l'adénosine et augmente la synthèse d'acide gras et la séquestration de coenzyme A. Enfin tous les agents de chimiothérapie peuvent avoir une

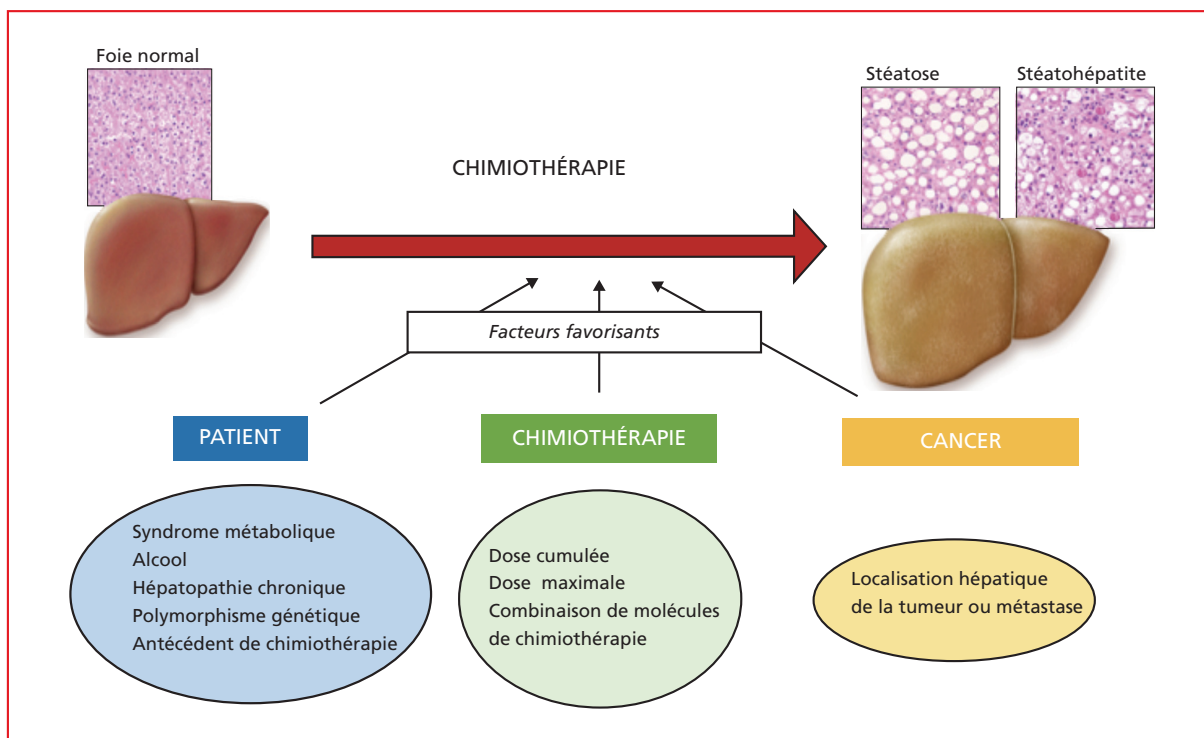
action directe sur les mitochondries via l'activité cytotoxique [17].

### La survenue d'une *Chemotherapy-Associated Steato-Hepatitis* repose sur l'altération des fonctions mitochondriales

## Facteurs de risque

Les lésions de stéatose ou stéato-hépatite induites par les chimiothérapies ressemblent en tout point aux lésions de stéatohépatite métabolique (NAFLD). Ainsi les patients obèses, diabétiques, ou atteints d'autres facteurs dysmétaboliques sont d'autant plus à risque de développer des lésions de NAFLD en cours de chimiothérapie par les molécules présentées ci-dessus. Par exemple, en cas de traitement par 5-FU, l'obésité et le diabète sont des facteurs indépendants qui augmentent le risque de complications [5] (figure 2). D'autres facteurs d'agression hépatique comme l'alcool ou les virus hépatiques peuvent favoriser les lésions hépatiques secondaires à la chimiothérapie.

Pour certaines molécules, des polymorphismes génétiques sont associés à un risque plus élevé de toxicité hépatique. Cela a été évoqué pour le tamoxifène et les polymorphismes génétiques du CYP17 [18] ainsi que pour le méthotrexate et les polymorphismes du gène méthylène-tétra-hydro-folate réductase (MTHFR). Le déficit



**Figure 2** • Facteurs favorisants les lésions de stéatohépatites induites par la chimiothérapie.

génétique en LAL (*Lysosomal Acide Lipase*), en revanche, ne paraît pas impliqué dans l'hépatotoxicité du méthotrexate et du tamoxifène (données personnelles basées sur un petit nombre de patients). Enfin, les thérapeutiques anti-cancéreuses sont souvent une combinaison de plusieurs molécules anti-tumorales (FOLFIRINOX : 5-FU, irinotécan et oxaliplatine) dont les effets hépatotoxiques peuvent être associés. De même, chez un même patient, plusieurs lignes de chimiothérapie successives sont parfois proposées conduisant à une augmentation des lésions d'hépatotoxicité.

/// Des polymorphismes génétiques sont associés à un risque plus élevé de toxicité hépatique ///

## Chimiothérapies et métastases hépatiques de cancer colorectal

Le cancer colorectal est le troisième cancer plus fréquent chez l'homme et deuxième chez la femme avec 1,4 million de nouveaux cas mondiaux par an. Vingt-cinq pour cent des patients ont des métastases hépatiques au moment du diagnostic et 25 % développent des métastases métachrones. La résection chirurgicale des métastases hépatiques est le traitement standard mais seulement 20 % des patients sont opérables d'emblée. La survie médiane des patients avec cancer colorectal métastatique a augmenté au cours des vingt dernières années de 12 mois à 30 mois grâce à l'utilisation d'autres molécules de chimiothérapie que le 5-FU (oxaliplatine, irinotécan, capécitabine, bévacizumab, cétuximab, panitumumab) et la résection chirurgicale des métastases hépatiques. Des stratégies de chimiothérapie néo-adjuvante ont permis la résécabilité de métastases initialement non résécables chez 10-20 % des patients avec les mêmes chiffres de survie à cinq ans que les patients résécables d'emblée [19]. La résection hépatique après plusieurs cures de chimiothérapie potentiellement hépatotoxique peut se compliquer en post-opératoire d'insuffisance hépatique (tableau 3). Les enjeux majeurs de la chimiothérapie du cancer colorectal métastatique sont la prédiction et la prévention de la morbi-mortalité post-opératoire [3].

## Diagnostic des lésions hépatiques de Chemotherapy-Associated Steato-Hepatitis

Les CASH sont souvent asymptomatiques mais peuvent être révélées par une augmentation modérée des tests hépatiques. Les enzymes hépatiques ne sont pas spécifiques pour le diagnostic de CASH. Le scanner utilisé pour le diagnostic des métastases hépatiques est également utile pour évaluer l'existence d'une stéatose modérée ou sévère (définie par une baisse d'au moins 10 unités Hounsfield en comparaison à la rate). Les techniques

usuelles d'imagerie ne permettent pas de différencier la stéatose de la stéatohépatite ou même des lésions de syndrome d'obstruction sinusoidale. La biopsie est la méthode la plus appropriée pour évaluer les lésions hépatiques mais reste invasive et peut parfois donner une information inexacte en cas de lésions hétérogènes dans le foie.

/// Les Chemotherapy-Associated Steato-Hepatitis sont souvent asymptomatiques mais peuvent être révélées par une augmentation modérée des tests hépatiques ///

## Prévention des complications post-opératoires

### • Durée de la chimiothérapie

La morbidité post-opératoire est corrélée à la durée de chimiothérapie préopératoire, au-delà de 6 cycles de chimiothérapie la morbidité post-opératoire est augmentée (54 % (13/24) vs. 19 % (4/21),  $p = 0,047$ ) [20]. De façon similaire, une autre étude a mis en évidence chez les patients ayant reçu plus de 12 cycles de 5-FU avec ou sans oxaliplatine un risque augmenté de seconde chirurgie et une durée d'hospitalisation plus longue que ceux qui avaient moins de 12 cycles [21]. La durée idéale de chimiothérapie pour obtenir un effet carcinologique maximum avec une hépatotoxicité limitée est de quatre mois maximum [6, 22].

### • Intervalle entre chimiothérapie et chirurgie

Plusieurs études ont montré qu'un long intervalle entre la chimiothérapie et la résection hépatique réduisaient l'hépatotoxicité et le taux de complications post-opératoire. Cependant cet intervalle long est à contre balancer avec le risque de progression tumorale durant la période sans traitement. En effet, 4 semaines d'intervalle étaient associées à plus de complication que 5-8 ou 9-12 semaines (11 % vs. 5,5 % vs. 2,6 %,  $p = 0,009$ ) [21].

### • Pharmacogénétique

L'irinotécan a un index thérapeutique étroit et sa toxicité peut être prévenue en analysant la pharmacocinétique et pharmacogénétique individuelle. Un essai basé sur l'activité du CYP3A a permis de réduire les variations inter-individuelles de pharmacocinétique et ainsi de diminuer la formation d'un des principaux métabolites actifs, le SN 38 et donc l'incidence de neutropénie profonde. Le SN 38 est également métabolisé par l'enzyme UGT1A1 qui permet son inactivation par glucuronocnjugaison. Certains polymorphismes de UGT1A1 sont associés à moins d'effets secondaires tels que diarrhée et neutropénie [23, 24].

**TABLEAU 3** • Études évaluant les complications post-opératoires de métastases hépatiques de cancer colorectal après chimiothérapie néo-adjuvante.

Auteurs, année	Nb de patients	Chimiothérapie	Hépatotoxicité	OR ou % de patient traités	Effets
Massani et al., 2017 [26]	100	Oxaliplatine ou irinotécan (61)	Stéatohépatite		Association stéatohépatite et complications post-op. en analyse multivariée
Parkin et al., 2014 [27]	4329	5-FU (76 %) Irinotécan (29,2 %) Oxaliplatine (55,6 %) Capecitabine (15 %) Bévacizumab (23,4 %) Cétuximab (7,1 %)	ND	ND	Pas de différence à 5 ans pour survie globale et survie spécifique du cancer avec ou sans stéatose
Wolf et al., 2013 [28]	250	Oxaliplatine (66,4 %) Irinotécan (43,6 %) Bévacizumab (29,2 %)	Stéatose (38 %) Stéatohépatite (6 %) Dilatation sinusoidale (10 %)	Irinotécan stéatose (46 %) Irinotécan stéatohépatite (8 %)	Pas d'association entre mortalité post-op. et stéatohépatite
Tamandl et al., 2011	161	Folfox/xelox (52,2 %) Folfox/xelox + bévacizumab (30 %) Folfiri (16,1 %)	Dilatation sinusoidale grade 2/3 (27 %)	Folfox/xelox et dilat. sinusoidale (18,1 %)	SOS diminue la survie sans récurrence et la survie globale. Pas d'augmentation de la morbidité péri-op.
Makowiec et al., 2010 [29]	102	5-FU ± irinotécan ± oxaliplatine (67)	Stéatose (37 %)		Pas d'augmentation de morbidité post-op.
Pawlik et al., 2007 [30]	153	5-FU seul (31,6 %) 5-FU + irinotécan (25,9 %) 5-FU + oxaliplatine (14,6 %)	Stéatose (19,6 %) Stéatohépatite (2,0 %) Dilatation sinusoidale (4,6 %)	Oxaliplatine - dilat. sinusoidale (9,7 %) Irinotécan stéatose (27,3 %)	Pas de différence sur complication péri-op. et mortalité à 60 jours entre chimio et non chimio
Aloia et al., 2006 [21]	92	5-FU ± oxaliplatine (75) Contrôle (17)	Stéatose Lésions vasculaires	Lésions vasculaires (52 % groupe chimio vs. 18 %) Pas de différence pour stéatose	Lésions vasculaires associées à morbidité post-op.
Vauthey et al., 2006 [6]	248	5-FU seul (15,5 %) 5-FU + irinotécan (23,1 %) 5-FU + oxaliplatine (19,5 %)	Stéatose (8,9 %) Stéatohépatite (8,4 %) Dilatation sinusoidale (5,4 %)	Oxaliplatine - dilat. sinusoidale (OR 8,3) Irinotécan stéatohépatite (27,3 %)	Stéatohépatite augmente mortalité à 90 jours (OR 10,5, p = 0,001)
Kooby et al., 2003 [31]	485	5-FU ± irinotécan (325) Contrôle (160)	Stéatose (224/325) 69 % Pas de stéatose (100/160) 63 %		Augmentation morbidité mais pas mortalité
Parikh et al., 2003	108	5-FU ± irinotécan (61) Contrôle (47)	Stéatose		Pas d'augmentation de morbi-mortalité

## En pratique

### • Avant le traitement

Avant de commencer une chimiothérapie comportant un risque de CASH, il faut évaluer la fonction hépatique et identifier les facteurs favorisants pouvant induire ou

accélérer l'hépatotoxicité de la chimiothérapie. L'évaluation des fonctions hépatiques avant traitement, nécessite au minimum une analyse des tests biologiques hépatiques, si possible une imagerie notamment chez les patients avec facteurs de risque métabolique. En cas de suspicion d'hépatopathie, l'évaluation de fibrose par mesure non invasive est justifiée. La biopsie hépatique

peut être proposée en particulier quand la question de contre-indiquer le traitement pour raison hépatique est posée.

Chez tous les patients le dépistage des facteurs de risque dysmétabolique doit être réalisé, à savoir la recherche d'un diabète, hypertension artérielle, obésité, surpoids et dyslipidémie. Les autres causes d'hépatopathie doivent également être cherchées (alcool, hépatites virales, hémochromatose et autres causes plus rares). Il faut aussi chercher parmi les traitements habituels du patient ceux qui potentiellement peuvent induire de la stéatose ou stéatohépatite qui peuvent constituer un facteur diagnostique confondant (**tableau 2**) ou d'autres formes d'hépatotoxicité. En cas d'apparition d'atteinte hépatique, l'arrêt du traitement doit être discuté. Enfin, en cas de chimiothérapies antérieures, il faut bien identifier le risque hépatique particulier de chaque traitement et le délai avant l'introduction d'une nouvelle ligne thérapeutique.

### • Pendant le traitement

La surveillance des tests hépatiques notamment avant chaque nouvelle cure de chimiothérapie doit être faite. En cas d'augmentation des transaminases l'arrêt du traitement doit être discuté si cette augmentation est imputable au traitement. Dans certains cas, la balance bénéfique/risque incite à continuer le traitement. Dans ce cas, l'évaluation hépatique doit être faite pendant le traitement mais également à l'arrêt de celui-ci surtout si une chirurgie hépatique est prévue.

### Conclusion

Les CASH peuvent être induites par certaines chimiothérapies ou traitements associés tels que méthotrexate,

tamoxifène, 5-FU, irinotécan, L-asparaginase et glucocorticoïdes. Les CASH sont généralement réversibles à l'arrêt de la chimiothérapie incriminée. Dans certains cas (cancer du sein, colorectal métastatique), la balance bénéfique/risque n'est pas en faveur de l'arrêt du traitement. Dans ces cas-là, il faut pouvoir prévoir et prévenir les risques de complications post-opératoires notamment lors de résection hépatique. De nombreux facteurs sont à prendre en compte pour prédire le risque de CASH, certains liés au patient (facteurs de risque métabolique, pharmacogénétique, antécédents de chimiothérapie...) et d'autres liés au traitement (association de plusieurs molécules hépatotoxiques, dose cumulée...). Les CASH sont finalement peu fréquentes et ont rarement des conséquences sur la morbi-mortalité du patient mais dans un contexte d'épidémie mondiale d'obésité et de forte augmentation des stéatohépatites métaboliques, il faut identifier les situations à risque.

### Liens d'intérêts :

les auteurs déclarent n'avoir aucun lien d'intérêt en rapport avec l'article.

### Références

Les références importantes apparaissent en gras.

- 1 • Amacher DE, Chalasani N. Drug-induced hepatic steatosis. *Semin Liver Dis* 2014 ; 34 (2) : 205-14.
- 2 • Vigano L, De Rosa G, Toso C, *et al.* Reversibility of chemotherapy-related liver injury. *J Hepatol* 2017 ; 67(1) : 84-91.
- 3 • Zhao J, van Mierlo KMC, Gómez-Ramírez J, *et al.* Systematic review of the influence of chemotherapy-associated liver injury on outcome after partial hepatectomy for colorectal liver metastases. *Br J Surg* 2017 ; 104 (8) : 990-1002.
- 4 • LiverTox : <http://livertox.nlm.nih.gov>.
- 5 • Chun YS, Laurent A, Maru D, Vauthey J-N. Management of chemotherapy-associated hepatotoxicity in colorectal liver metastases. *Lancet Oncol* 2009 ; 10 (3) : 278-86.
- 6 • Vauthey J-N, Pawlik TM, Ribero D, *et al.* Chemotherapy regimen predicts steatohepatitis and an increase in 90-day mortality after surgery for hepatic colorectal metastases. *J Clin Oncol* 2006 ; 24(13) : 2065-72.
- 7 • Robinson SM, Wilson CH, Burt AD, Manas DM, White SA. Chemotherapy-associated liver injury in patients with colorectal liver metastases: A systematic review and meta-analysis. *Ann Surg Oncol* 2012 ; 19 (13) : 4287-99.
- 8 • Leal S, Rocha L, Silva A, Faria J, Dinis-Oliveira RJ, Sá SI. Evaluation of progressive hepatic histopathology in long-term tamoxifen therapy. *Pathol Res Pract* 2018 ; 214(12) : 2115-20.
- 9 • Saphner T, Triest-Robertson S, Li H, Holzman P. The association of nonalcoholic steatohepatitis and tamoxifen in patients with breast cancer. *Cancer* 2009 ; 115(14) : 3189-95.
- 10 • Bruno S, Maisonneuve P, Castellana P, *et al.* Incidence and risk factors for non-alcoholic steatohepatitis : prospective study of 5408 women enrolled in Italian tamoxifen chemoprevention trial. *BMJ* 2005 ; 330(7497) : 932.
- 11 • Chang H-T, Pan H-J, Lee C-H. Prevention of Tamoxifen-related Nonalcoholic Fatty Liver Disease in Breast Cancer Patients. *Clin Breast Cancer* 2018 ; 18(4) : e677-85.
- 12 • Montaudié H, Sbidian E, Paul C, *et al.* Methotrexate in psoriasis: A systematic review of treatment modalities, incidence, risk factors and monitoring of liver toxicity. *J Eur Acad Dermatol Venereol JEADV* 2011 ; 25(Suppl. 2) : 12-8.
- 13 • Arena U, Stasi C, Mannoni A, *et al.* Liver stiffness correlates with methotrexate cumulative dose in patients with rheumatoid arthritis. *Dig Liver Dis* 2012 ; 44(2) : 149-53.



### TAKE HOME MESSAGES

- Les chimiothérapies à risque de *Chemotherapy-Associated Steato-Hepatitis* (CASH) sont le méthotrexate, le 5-fluorouracile, l'irinotécan, le tamoxifène et la L-asparaginase.
- Les CASH sont généralement asymptomatiques et révélées par des anomalies modérées des tests hépatiques et/ou l'imagerie.
- Les facteurs favorisants ou prédisposants liés au patient, au traitement ou à la maladie doivent être cherchés avant l'introduction d'une chimiothérapie à risque des stéatohépatite.
- Les CASH ont un impact pronostique sur les complications post-opératoires des métastases hépatiques.

- 14** • Rizzari C, Valsecchi MG, Aricò M, *et al.* Effect of protracted high-dose L-asparaginase given as a second exposure in a Berlin-Frankfurt-Münster-based treatment : results of the randomized 9102 intermediate-risk childhood acute lymphoblastic leukemia study—a report from the Associazione Italiana Ematologia Oncologia Pediatrica. *J Clin Oncol* 2001 ; 19(5) : 1297-303.
- 15** • Silverman LB, Gelber RD, Dalton VK, *et al.* Improved outcome for children with acute lymphoblastic leukemia : results of Dana-Farber Consortium Protocol 91-01. *Blood* 2001 ; 97(5) : 1211-8.
- 16** • Labbe G, Pessayre D, Fromenty B. Drug-induced liver injury through mitochondrial dysfunction : mechanisms and detection during preclinical safety studies. *Fundam Clin Pharmacol* 2008 ; 22(4) : 335-53.
- 17** • Schumacher J, Guo G. **Mechanistic Review of Drug-Induced Steatohepatitis.** *Toxicol Appl Pharmacol* 2015 ; 289 (1) : 40-7.
- 18** • Ohnishi T, Ogawa Y, Saibara T, *et al.* CYP17 polymorphism and tamoxifen-induced hepatic steatosis. *Hepato Res* 2005 ; 33(2) : 178-80.
- 19** • Adam R, de Gramont A, Figueras J, *et al.* Managing synchronous liver metastases from colorectal cancer: A multidisciplinary international consensus. *Cancer Treat Rev* 2015 ; 41(9) : 729-41.
- 20** • Karoui M, Penna C, Amin-Hashem M, *et al.* Influence of preoperative chemotherapy on the risk of major hepatectomy for colorectal liver metastases. *Ann Surg* 2006 ; 243(1) : 1-7.
- 21** • Aloia T, Sebah M, Plasse M, *et al.* Liver histology and surgical outcomes after preoperative chemotherapy with fluorouracil plus oxaliplatin in colorectal cancer liver metastases. *J Clin Oncol* 2006 ; 24(31) : 4983-90.
- 22** • White RR, Schwartz LH, Munoz JA, *et al.* Assessing the optimal duration of chemotherapy in patients with colorectal liver metastases. *J Surg Oncol* 2008 ; 97(7) : 601-4.
- 23** • Iyer L, Das S, Janisch L, *et al.* UGT1A1\*28 polymorphism as a determinant of irinotecan disposition and toxicity. *Pharmacogenomics J* 2002 ; 2(1) : 43-7.
- 24** • van der Bol JM, Mathijssen RHJ, Creemers G-JMet *et al.* A CYP3A4 phenotype-based dosing algorithm for individualized treatment of irinotecan. *Clin Cancer Res* 2010 ; 16(2) : 736-42.
- 25** • Kleiner DE, Brunt EM, Van Natta M, *et al.* **Design and validation of a histological scoring system for nonalcoholic fatty liver disease.** *Hepato Baltim Md* 2005 ; 41 (6) : 1313-21.
- 26** • Massani M, Capovilla G, Ruffolo C, *et al.* Blood transfusions and steatohepatitis are independent risk factors for complications following liver resection for colorectal cancer liver metastases. *Mol Clin Oncol* 2017 ; 7(4) : 529-38.
- 27** • Parkin E, O'Reilly DA, Adam R, *et al.* Equivalent survival in patients with and without steatosis undergoing resection for colorectal liver metastases following pre-operative chemotherapy. *Eur J Surg Oncol* 2014 ; 40(11) : 1436-44.
- 28** • Wolf PS, Park JO, Bao F, *et al.* Preoperative chemotherapy and the risk of hepatotoxicity and morbidity after liver resection for metastatic colorectal cancer: A single institution experience. *J Am Coll Surg* 2013 ; 216(1) : 41-9.
- 29** • Makowiec F, Möhrle S, Neeff H, *et al.* Chemotherapy, liver injury, and postoperative complications in colorectal liver metastases. *J Gastrointest Surg* 2011 ; 15(1) : 153-64.
- 30** • Pawlik TM, O'lino K, Gleisner AL, Torbenson M, Schulick R, Choti MA. Preoperative chemotherapy for colorectal liver metastases : impact on hepatic histology and postoperative outcome. *J Gastrointest Surg* 2007 ; 11(7) : 860-8.
- 31** • Kooby DA, Fong Y, Suriawinata A, *et al.* Impact of steatosis on perioperative outcome following hepatic resection. *J Gastrointest Surg* 2003 ; 7(8) : 1034-44.