

Transplantation hépatique pour cholangiocarcinome : quelles indications, quels résultats ?

Liver transplantation for cholangiocarcinoma: which indications for which results?

Michel Rayar⁽¹⁾⁽²⁾, Laurent Sulpice⁽¹⁾⁽²⁾, Karim Boudjema⁽¹⁾⁽²⁾

¹ CHU Pontchaillou, Service de chirurgie hépatobiliaire et digestive, 2 rue Henri Le Guilloux 35033 Rennes Cedex 09, France
² Faculté de Médecine, Université de Rennes 1, Rennes, France

e-mail : <michel.rayar@chu-rennes.fr>

Résumé

Les cholangiocarcinomes sont des tumeurs rares mais de mauvais pronostic, de localisation intrahépatique ou périhilaire dans la majorité des cas. Leur taux de résectabilité est faible. La résection chirurgicale est le seul traitement potentiellement curatif, avec des résultats cependant décevants (survie globale et sans récurrence à 5 ans de 40 % et 20 % respectivement), raison pour laquelle la transplantation hépatique a été évaluée dans les formes périhilaires et hépatiques. Cette mini-revue propose un état des lieux des données de la littérature permettant de mieux définir la place de la transplantation dans les cholangiocarcinomes périhilaires non résectables après sélection rigoureuse des candidats et radiochimiothérapie néoadjuvante et son intérêt dans certains cas très sélectionnés de cholangiocarcinomes intrahépatiques sur cirrhose ou sur foie sain.

■ **Mots clés** : transplantation hépatique, cholangiocarcinome, traitement néoadjuvant

Abstract

Cholangiocarcinoma are rare tumors with poor prognosis. The majority of cases are intrahepatic or perihilar. The rate of resectability is low. Surgical resection is the only potentially curative treatment, with disappointing results (5-year overall and recurrence-free survival of 40% and 20% respectively), which is why liver transplantation has been evaluated in perihilar and intrahepatic cholangiocarcinomas. This mini-review proposes an overview of literature data to better define the place of transplantation in non-resectable peri-hilar cholangiocarcinomas after a rigorous selection of candidates and a neoadjuvant chemoradiotherapy and its interest in some highly selected cases of intrahepatic cholangiocarcinoma occurring in patients with cirrhosis or healthy liver.

■ **Key words**: liver transplantation, cholangiocarcinoma, neoadjuvant treatment

Introduction

Épidémiologie – Définition

Le cholangiocarcinome (CCK) est une tumeur rare dont l'incidence est en augmentation dans les pays occidentaux. Il représente environ 10 à 15 % des tumeurs hépatiques primitives, loin derrière le carci-

nome hépatocellulaire (CHC), soit environ 3 % de toutes les tumeurs digestives [1].

Selon sa localisation le long de l'arbre biliaire, on en distingue classiquement 3 types (figure 1) :

– Le cholangiocarcinome distal qui se développe sur le cholédoque (le plus souvent dans sa portion

HEPATO-GASTRO
et Oncologie digestive

Tirés à part : M. Rayar

Pour citer cet article : Rayar M, Sulpice L, Boudjema K. Transplantation hépatique pour cholangiocarcinome : quelles indications, quels résultats ? *Hépatogastro* 2018 ; 25 : 336-341. doi : 10.1684/hpg.2018.1600

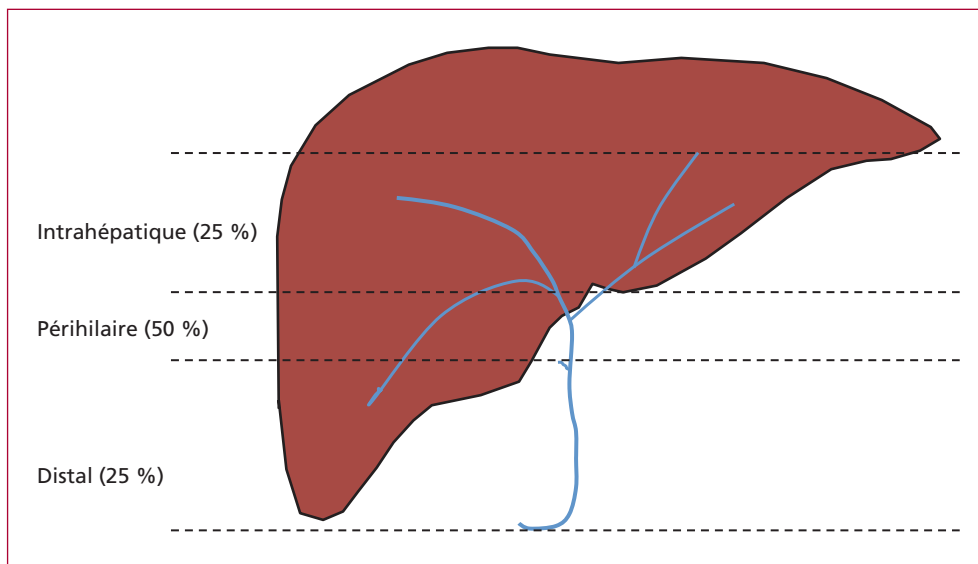


Figure 1. Incidence et localisation des cholangiocarcinomes.

rétopancréatique) et dont le traitement s'apparente plus à celui des tumeurs péri-ampullaires.

– Le cholangiocarcinome périhilaire (CPH) qui se développe entre les convergences sectorielles et l'extrémité distale du canal hépatique commun. Cette forme topographique regroupe également les cholangiocarcinomes développés à partir des canalicules biliaires situés dans le parenchyme hépatique proche de la région hilaire et envahissant la convergence. Les CPH représentent plus de 50 % des CCK et sont souvent de petite taille. Le diagnostic est généralement précoce du fait de la survenue rapide d'un ictère.

– Le cholangiocarcinome intrahépatique (CIH) qui prend naissance au niveau des canaux biliaires intrahépatiques au-delà des convergences sectorielles des canaux hépatiques.

Traitement du cholangiocarcinome

Le cholangiocarcinome est une tumeur agressive et de mauvais pronostics dont le seul traitement à visée potentiellement curative reste l'exérèse complète de la tumeur. Cependant, le diagnostic étant généralement fait à un stade avancé (atteinte extrahépatique, multiples lésions filles, envahissement ganglionnaire ou vasculaire), le taux de résecabilité est faible puisque seulement un tiers des CCK sont potentiellement résecables et, parmi eux, seuls deux tiers seront finalement résecués [2, 3]. Par ailleurs, même après résection chirurgicale complète, les résultats oncologiques restent décevants avec des taux de survie globale et sans récurrence à 5 ans de 40 % et 20 % respectivement [4, 5].

L'intérêt d'un traitement néoadjuvant à la chirurgie n'est pas démontré. En revanche, les récents résultats de l'essai randomisé de phase III anglais BILCAP (NCT00363584) ont permis de montrer l'intérêt d'une chimiothérapie adjuvante par capecitabine pendant 6 mois, désormais devenu un standard, alors que parallèlement l'association GEMOX (gemcitabine-oxaliplatine) ne s'est pas révélée significativement supérieure à la simple surveillance dans l'essai français PRODIGE 12 (NCT01313377).

En situation palliative, une chimiothérapie combinée à base de gemcitabine et sel de platine permet une survie médiane de 11 mois [6]. La radiothérapie stéréotaxique donne des résultats prometteurs chez certains patients et continue d'être évaluée [7].

“ L'exérèse chirurgicale complète reste le seul traitement potentiellement curatif du cholangiocarcinome ”

Transplantation hépatique pour cholangiocarcinome

Le rationnel

Au vu des résultats décevants de la résection chirurgicale, il semblait séduisant d'envisager la transplantation hépatique (TH) comme potentiel traitement du CCK. En effet, celle-ci permet de s'affranchir des principales contraintes de la résection (volume du futur foie restant insuffisant, localisation bi-lobaire, contact ou envahissement des structures vasculaires, risque de résection R1, récurrence

dans le foie restant). Dans le même temps, elle permettait également de traiter une éventuelle hépatopathie sous-jacente (cirrhose, cholangite sclérosante primitive, hémochromatose).

Des premiers essais décevants

Dès le début des années 1980, la TH a été proposée pour enlever les CCK non résécables, mais les résultats étaient décevants. Ainsi, Meyer *et al.* rapportaient dans leur série de 207 patients transplantés pour CCK, une survie globale à 5 ans de 23 %. Une récurrence était observée chez près de 51 % des greffés et celle-ci survenait généralement de façon précoce avec une médiane d'apparition de la récurrence de 10 mois [8]. Robles *et al.* rapportaient l'expérience espagnole de transplantation pour CCK avec une survie globale à 5 ans de 30 % pour le CPH et de 42 % pour le CIH [9]. Ces résultats n'étaient pas améliorés par l'administration d'un traitement adjuvant [10] ou en élargissant le geste de résection (curage ganglionnaire extensif et résection pancréatique associés à l'hépatectomie totale) [11]. Ces résultats finalement superposables à l'exérèse classique et le contexte de pénurie d'organe où chaque greffon attribué à une indication discutable est un greffon non attribué à une indication reconnue, ont fini par faire du cholangiocarcinome une contre-indication à la transplantation [12].

Transplantation pour cholangiocarcinome périhilaire

Le protocole « Mayo-Clinic » avec radiochimiothérapie néoadjuvante

Au début des années 1990, l'équipe de la Mayo Clinic a montré, en situation palliative, qu'une prise en charge agressive associant radiothérapie externe et interne (brachythérapie à l'iridium) permettait d'obtenir des survies à 5 ans de 14 %, et de 22 % si l'on associait une chimiothérapie par 5-FU [13]. Ces résultats ont poussé la même équipe à proposer cette stratégie en situation néoadjuvante d'une transplantation hépatique. Ainsi, sur 19 patients étudiés, 11 (58 %) ont pu avoir la séquence thérapeutique complète et accéder à la greffe. Les résultats étaient spectaculaires avec une survie de 100 % et une survie sans récurrence de 92 % (avec cependant un suivi limité, ne dépassant les 12 mois que pour 8 patients) [14]. Appliquant le même traitement préopératoire, l'équipe de l'université du Nebraska rapportait alors leur expérience de 11 patients transplantés, avec une survie sans récurrence de 45 % au terme d'un suivi médian de 7,5 années [15]. L'intérêt de la TH dans le traitement des CPH sera confirmé par la série de 71 patients transplantés pour un CPH non résécable à la Mayo Clinic, après traitement néoadjuvant.

La survie globale à 5 ans était de 82 % à partir du jour de la greffe et de 58 % en intention de traiter. Ces résultats étaient significativement supérieurs à ceux obtenus après exérèse classique, dans le même centre et pendant la même période [16]. Une large étude multicentrique nord-américaine incluant 287 patients rapportait des résultats superposables avec une survie après greffe de 80 %, un taux de « drop-out » de l'ordre de 25 % et une survie en intention de traiter de 53 % à 5 ans [17].

L'expérience française rapportée dans le rapport annuel de l'association française de chirurgie (AFC) donnait une survie à 5 ans de 78 % chez les malades greffés ayant reçu d'un traitement néoadjuvant [18].

Dans le but de mieux identifier les « bons candidats » à la greffe, l'équipe de la Mayo Clinic a isolé 2 types de facteurs de mauvais pronostic [19] :

- Les facteurs de risques de « drop-out » (risque de ne pas compléter la séquence thérapeutique) :
 - taille tumorale > 3 cm,
 - diagnostic positif trouvé sur le brossage ou la biopsie endobiliaire,
 - CA19-9 > 500 UI/mL,
 - score MELD > 20 ;
- Les facteurs de risques de récurrence tumorale après la transplantation :
 - CA19-9 augmenté,
 - présence d'un résidu tumoral sur l'explant,
 - envahissement complet de la veine porte.

Ainsi, l'association d'un traitement néoadjuvant et d'une sélection rigoureuse des candidats valide la TH (lorsqu'elle est possible) comme le traitement le plus efficace du CPH non résécable.

Stratégie de prise en charge

En pratique, la séquence thérapeutique est généralement la suivante :

- Validation en réunion multidisciplinaire de l'indication de transplantation :
- diagnostic de CPH suspecté sur l'imagerie ou confirmé histologiquement par biopsie ou brossage endobiliaire (une biopsie trans-parietale ou par voie endoscopique est contre-indiquée du fait du risque important de dissémination tumorale),
- tumeur non résécable,
- lésion < 3 cm, sans localisation secondaire intrahépatique et sans localisation extrahépatique,
- absence de contre-indication générale à la transplantation ;
- Traitement néoadjuvant :
 - Drainage biliaire recommandé si bilirubine > 3N. La voie endoscopique doit être privilégiée, mais un drainage

biliaire par voie transpariéto-hépatique n'est pas une contre-indication à la transplantation.

- Une exploration chirurgicale afin d'éliminer une carcinose péritonéale (coelioscopie exploratrice) est généralement recommandée avant de débiter la séquence thérapeutique.
- Réalisation d'une radiochimiothérapie néoadjuvante (40 à 50 Gray avec administration concomitante de 5-FU (ou capécitabine).
- Réévaluation radiologique puis chirurgicale par laparotomie exploratrice avec picking ganglionnaire obligatoire après la fin du traitement néoadjuvant.

– Transplantation hépatique :

- En l'absence d'envahissement ganglionnaire ou extrahépatique découverts à la laparotomie.
- Transplantation hépatique avec un foie entier.
- Réalisation d'un curage ganglionnaire du pédicule hépatique et résection de l'ensemble de la voie biliaire principale extrahépatique (jusqu'au ras du pancréas).
- Reconstruction biliaire par anastomose bilio-digestive.

Après la TH, une morbidité spécifique liée à la radiothérapie (ulcères gastroduodénaux, sténoses biliaires et artérielles) a été rapportée [20].

Ces résultats très encourageants face à des CPH non résecables laissent désormais imaginer que la TH pourrait être proposée en première intention aux CPH potentiellement résecables. Une étude prospective randomisée française (TRANSPHIL) est actuellement en cours (NCT02232932) qui compare la TH et la résection chirurgicale dans ces cas.

“ La transplantation hépatique pour cholangiocarcinome périhilaire non résecable donne de bons résultats lorsqu'elle est associée à une radiochimiothérapie néoadjuvante selon le protocole « Mayo-Clinic » ”

Transplantation pour cholangiocarcinome intrahépatique

Deux cas de figures doivent être distingués : le petit CIH sur cirrhose (parfois découvert de manière incidente) et le volumineux CIH sur foie « sain » non résecable.

Cholangiocarcinome intrahépatique sur foie de cirrhose

Il s'agit de petites tumeurs dont la découverte est le plus souvent incidente (lésion non repérée sur les examens d'imagerie) ou rétrospective (lésion considérée comme étant initialement un CHC). Cependant, sa découverte

péjore fortement le pronostic. En effet, Sapisochin *et al.* ont montré que la présence d'un CIH découvert sur l'explant après TH, était associée à un risque de récurrence de 70 % et une survie globale de 47 % à 5 ans [21]. Beaucoup d'équipes considèrent donc que la découverte d'un CIH avant la TH représente une contre-indication à la greffe, ce d'autant que contrairement au CPH, il n'a pas été identifié de traitement néoadjuvant efficace.

En 2014, une étude multicentrique espagnole a analysé le devenir des patients transplantés présentant un CIH ou un hépato-cholangiocarcinome sur la pièce d'anatomopathologie. La survie globale à 5 ans était de 50 %. Cependant, les auteurs notaient que dans le sous-groupe de patients ayant une tumeur unique de diamètre inférieure à 2 cm, la survie à 5 ans était de 73 %, sans récurrence observée [22]. Des résultats superposables étaient observés dans une étude multicentrique rapportant une survie globale à 5 ans de 65 %, avec un taux de récurrence de 18 %. En revanche, les tumeurs multinodulaires ou de diamètre supérieur à 2 cm étaient associées à une survie globale à 5 ans de 45 % avec un taux de récurrence de 61 % [23]. Les auteurs considéraient donc que la présence d'un CIH unique de moins de 2 cm de diamètre ne devait plus être considérée comme une contre-indication à la transplantation.

“ Le cholangiocarcinome intrahépatique sur cirrhose n'est pas une indication à la transplantation sauf en cas de tumeur unique, de diamètre inférieur à 2 cm ”

Cholangiocarcinome intrahépatique non résecable sur foie sain

Il s'agit dans 80 % des cas d'une volumineuse tumeur (> 5 cm), volontiers multinodulaire et envahissant les structures vasculaires hépatiques, parce que longtemps asymptomatique et diagnostiquée tardivement.

À ce stade, la transplantation donne évidemment de très mauvais résultats. Elle peut cependant être discutée à titre exceptionnel pour de jeunes patients chez qui un traitement néoadjuvant associant chimiothérapie et (*figure 2*) à l'Yttrium-90 a permis l'obtention d'un *downstaging* et un contrôle tumoral prolongé [24]. Nous avons pu ainsi traiter dans notre centre 2 malades avec succès et aucun n'a présenté de récurrence avec un recul de 1 an pour l'un et 5 ans pour l'autre. Cette stratégie reste encore en cours d'évaluation.

“ En l'absence de traitement néoadjuvant validé, la transplantation hépatique ne peut être proposée comme traitement du cholangiocarcinome intrahépatique sur foie sain ”

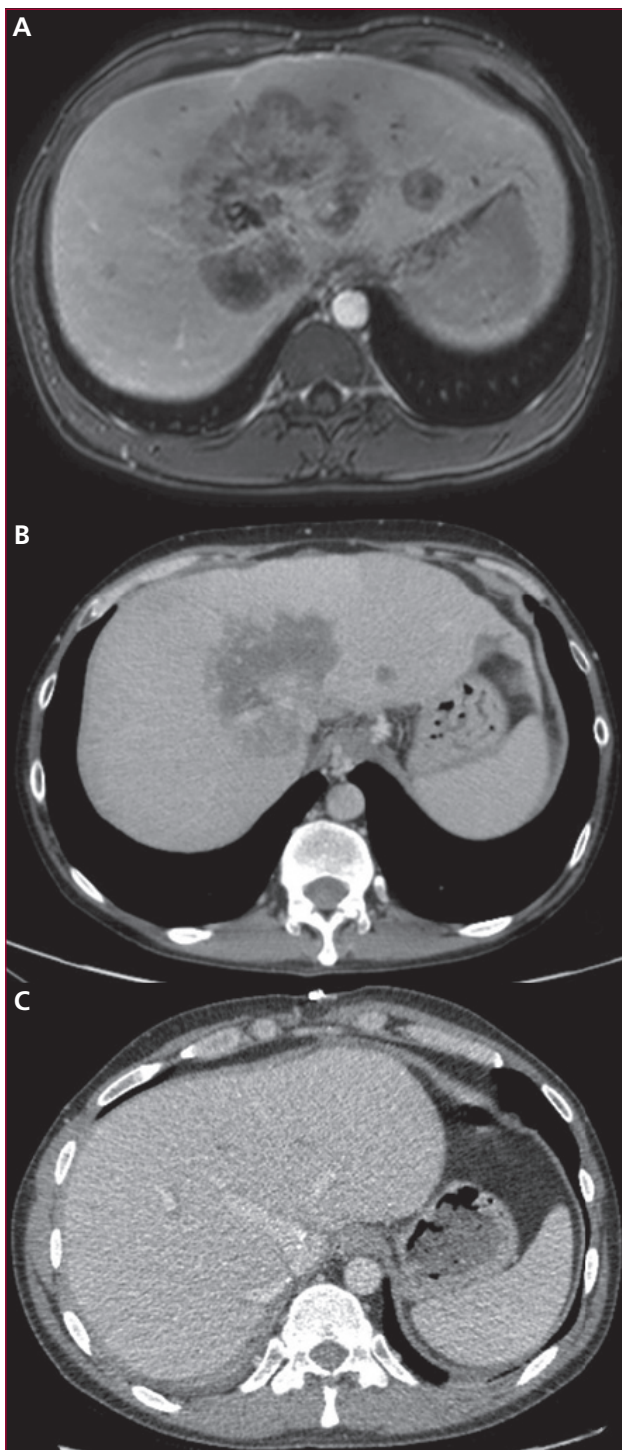


Figure 2. Volumineux cholangiocarcinome intrahépatique transplanté après traitement néoadjuvant par chimiothérapie et radioembolisation à l'Yttrium-90. A) Avant traitement néoadjuvant ; B) après traitement néoadjuvant ; C) 5 ans après transplantation.

Take home messages

- Le traitement de référence du cholangiocarcinome reste l'exérèse chirurgicale.
- La transplantation hépatique est un traitement validé des cholangiocarcinomes périhilaire non résécables après sélection rigoureuse des candidats et radiochimiothérapie néoadjuvante.
- La transplantation pour cholangiocarcinome intrahépatique sur cirrhose ne peut être envisagée qu'en cas de forme uninodulaire, de petite taille.
- La recherche et la validation d'un traitement néoadjuvant efficace sont nécessaires avant de pouvoir proposer la transplantation hépatique pour les cholangiocarcinomes intrahépatiques non résécables sur foie sain.

Liens d'intérêts : les auteurs déclarent n'avoir aucun lien d'intérêt en rapport avec l'article. ■

Références

Les références importantes apparaissent en gras.

1. Patel T. Increasing incidence and mortality of primary intrahepatic cholangiocarcinoma in the United States. *Hepatology* 2001 ; 33 (6) : 1353-7.
2. Tan JC, Coburn NG, Baxter NN, Kiss A, Law CH. Surgical management of intrahepatic cholangiocarcinoma—a population-based study. *Ann Surg Oncol* 2008 ; 15 (2) : 600-8.
3. Endo I, Gonen M, Yopp AC, et al. Intrahepatic cholangiocarcinoma: Rising frequency, improved survival, and determinants of outcome after resection. *Ann Surg* 2008 ; 248 (1) : 84-96.
4. Mavros MN, Economopoulos KP, Alexiou VG, Pawlik TM. Treatment and prognosis for patients with intrahepatic cholangiocarcinoma: Systematic review and meta-analysis. *JAMA Surg* 2014 ; 149 (6) : 565-74.
5. Sulpice L, Rayar M, Boucher E, Pracht M, Meunier B, Boudjema K. Treatment of recurrent intrahepatic cholangiocarcinoma. *Br J Surg* 2012 ; 99 (12) : 1711-7.
6. Valle J, Wasan H, Palmer DH, et al. Cisplatin plus gemcitabine versus gemcitabine for biliary tract cancer. *N Engl J Med* 2010 ; 362 (14) : 1273-81.
7. Tao R, Krishnan S, Bhosale PR, et al. Ablative radiotherapy doses lead to a substantial prolongation of survival in patients with inoperable intrahepatic cholangiocarcinoma: A retrospective dose response analysis. *J Clin Oncol* 2016 ; 34 (3) : 219-26.
8. Meyer CG, Penn I, James L. Liver transplantation for cholangiocarcinoma: Results in 207 patients. *Transplantation* 2000 ; 69 (8) : 1633-7.
9. Robles R, Figueras J, Turrión VS, et al. Spanish experience in liver transplantation for hilar and peripheral cholangiocarcinoma. *Ann Surg* 2004 ; 239 (2) : 265-71.
10. Jeyarajah DR, Klintmalm GB. Is liver transplantation indicated for cholangiocarcinoma? *J Hepatobiliary Pancreat Surg* 1998 ; 5 (1) : 48-51.
11. Alessiani M, Tzakis A, Todo S, Demetris AJ, Fung JJ, Starzl TE. Assessment of five-year experience with abdominal organ cluster transplantation. *J Am Coll Surg* 1995 ; 180 (1) : 1-9.

- 12. Adam R, Karam V, Delvart V, et al.** Evolution of indications and results of liver transplantation in Europe. A report from the European Liver Transplant Registry (ELTR). *J Hepatol* 2012 ; 57 (3) : 675-88.
- 13. Foo ML, Gunderson LL, Bender CE, Buskirk SJ.** External radiation therapy and transcatheter iridium in the treatment of extrahepatic bile duct carcinoma. *Int J Radiat Oncol Biol Phys* 1997 ; 39 (4) : 929-35.
- 14. De Vreede I, Steers JL, Burch PA, et al.** Prolonged disease-free survival after orthotopic liver transplantation plus adjuvant chemoradiation for cholangiocarcinoma. *Liver Transpl* 2000 ; 6 (3) : 309-16.
- 15. Sudan D, DeRoover A, Chinnakotla S, et al.** Radiochemotherapy and transplantation allow long-term survival for nonresectable hilar cholangiocarcinoma. *Am J Transplant* 2002 ; 2 (8) : 774-9.
- 16. Rea DJ, Heimbach JK, Rosen CB, et al.** Liver transplantation with neoadjuvant chemoradiation is more effective than resection for hilar cholangiocarcinoma. *Ann Surg* 2005 ; 242(3) : 451-8 ; discussion 458-61.
- 17. Darwish Murad S, Kim WR, Harnois DM, et al.** Efficacy of neoadjuvant chemoradiation, followed by liver transplantation, for perihilar cholangiocarcinoma at 12 US centers. *Gastroenterology* 2012 ; 143 (1) : 88-98 e3 quiz e14.
- 18. Régimbeau JM, Pruvot FR, Farges O.** *Chirurgie des cholangiocarcinomes intrahépatiques, hilaires et vésiculaires. Rapport annuel du congrès de l'association française de chirurgie.* Paris, Arnette : 2009.
- 19. Darwish Murad S, Kim WR, Therneau T, et al.** Predictors of pretransplant dropout and posttransplant recurrence in patients with perihilar cholangiocarcinoma. *Hepatology* 2012 ; 56 (3) : 972-81.
- 20. Mantel HT, Rosen CB, Heimbach JK, et al.** Vascular complications after orthotopic liver transplantation after neoadjuvant therapy for hilar cholangiocarcinoma. *Liver Transpl* 2007 ; 13 (10) : 1372-81.
- 21. Sapisochin G, Fidelman N, Roberts JP, Yao FY.** Mixed hepatocellular cholangiocarcinoma and intrahepatic cholangiocarcinoma in patients undergoing transplantation for hepatocellular carcinoma. *Liver Transpl* 2011 ; 17 (8) : 934-42.
- 22. Sapisochin G, Facciuto M, Rubbia-Brandt L, et al.** "Very early" intrahepatic cholangiocarcinoma in cirrhotic patients: should liver transplantation be reconsidered in these patients? *Am J Transplant* 2014 ; 14 (3) : 660-7.
- 23. Sapisochin G, Facciuto M, Rubbia-Brandt L, et al.** Liver transplantation for "very early" intrahepatic cholangiocarcinoma: International retrospective study supporting a prospective assessment. *Hepatology* 2016 ; 64 (4) : 1178-88.
- 24. Rayar M, Levi Sandri GB, Housel-Debry P, Camus C, Sulpice L, Boudjema K.** Multimodal Therapy including Yttrium-90 Radioembolization as a Bridging Therapy to Liver Transplantation for a Huge and Locally Advanced Intrahepatic Cholangiocarcinoma. *J Gastrointest Liver Dis* 2016 ; 25 (3) : 401-4.