

L'oxygène est un médiateur de la destruction de l'ADN par les rayonnements de radiothérapie. Une hypoxie locale tumorale profonde limite considérablement (jusqu'à - 70 %) l'efficacité de la radiothérapie. Le degré d'hypoxie tumorale est lié au déséquilibre entre le métabolisme des cellules tumorales et l'apport énergétique qu'elles reçoivent par perfusion sanguine, l'hypoxie varie donc au cours du temps. Une radiothérapie adaptée devrait s'appuyer sur - et s'adapter à - des évaluations régulières du degré d'hypoxie des tissus traités.

### Imagerie de l'angiogénèse

Les peptides RGD marqués ( $^{18}\text{F}$ ,  $^{64}\text{Cu}$ ,  $^{125}\text{I}$ ) se lient aux intégrines  $\alpha_v\beta_3$  spécifiquement exprimées par les cellules endothéliales et tumorales en phase de prolifération. Ces peptides sont utilisés pour l'imagerie de la néovascularisation tumorale par des techniques d'IRM, d'échographie de contraste, de fluorescence, de TEP ou de scintigraphie. Une forme de VEGF marqué par le  $^{64}\text{Cu}$  est actuellement évaluée pour l'évaluation par TEP de l'angiogénèse et de la lymphangiogénèse tumorales.

### Imagerie de la perfusion tissulaire

La demi-vie très courte de marqueurs comme l'eau marquée par le  $^{15}\text{O}_2$  et le  $^{13}\text{N-NH}_3$  permet des mesures rapides et séquentielles du débit de perfusion tissulaire par TEP dynamique. Ces techniques sont utilisées pour déterminer le niveau de perfusion dans les tumeurs du cerveau, différenciant la substance blanche du cortex, et pour évaluer l'efficacité d'un traitement anti-angiogénique. Il est également possible de distinguer des astrocytomes résiduels après radiothérapie néocrosante.

Les techniques d'imagerie fonctionnelle sont en plein essor et leur évolution très rapide ; pour plus de détails, voir les articles de Clarisse Dromain et de Khaldoun Kerrou et Joseph Gligorov dans ce numéro.

## Contribution de l'imagerie à la compréhension de la maladie anti-angiogénique : apport de l'échographie avec produit de contraste

Nathalie Lassau

Service d'échographie et UPRES 4040, Département d'imagerie, Institut Gustave-Roussy, Villejuif

[<lassau@igr.fr>](mailto:lassau@igr.fr)

L'évaluation précoce et fonctionnelle des nouvelles thérapies en oncologie est un enjeu majeur. Le taux de survie globale est le meilleur critère pour l'évaluation des traitements, mais il est obtenu tardivement alors que l'efficacité sur la tumeur doit être obtenue dès que possible. Les critères habituellement utilisés sont d'ordre morphologique (OMS ou RECIST) et actuellement mal adaptés aux nouvelles thérapies qui induisent souvent une nécrose des lésions sans modification du volume tumoral.

Il est de plus en plus reconnu dans les congrès internationaux, que ce soit en oncologie ou en radiologie, que ces règles définissant les méthodes de mesure des tumeurs solides et des critères de réponse ne sont plus adaptées actuellement aux techniques d'imagerie en progrès. Cette évaluation morphologique doit être remise en question avec l'arrivée des nouvelles technologies proposant d'évaluer de façon fonctionnelle les modifications de la vascularisation avant qu'une dimi-

nuton du volume tumoral ne soit détectée [1, 2].

Depuis plusieurs années, une approche par imagerie fonctionnelle (ultrasons, scanner, IRM ou PET) a démontré les possibilités de quantifier la perfusion des tumeurs pour une évaluation précoce et adaptée à ce type de thérapies avant tout changement volumétrique.

Les récentes évolutions techniques ont permis à l'échographie-Doppler d'être positionnée comme une imagerie de type fonctionnel. L'écho-Doppler permet ainsi une étude morphologique des tumeurs, mais également une étude de la vascularisation tumorale [3, 4].

Le développement des produits de contraste ultrasonores, associé à des méthodes innovantes de traitements du signal, a considérablement augmenté l'efficacité de détection de la vascularisation intratumorale. La quantification de cette vascularisation intratumorale à partir de logiciels permet une analyse plus objective avec une meilleure reproductibilité. Depuis quelques années, les

études expérimentales sur petit animal ont montré que l'écho-Doppler avec les sondes de haute fréquence permettait de visualiser l'angiogenèse *in vivo* en détectant en temps réel des microvaisseaux de l'ordre de 100 microns de diamètre [5].

Les premières études réalisées vers la fin des années 1990 chez l'animal [6, 7] et au début des années 2000 chez l'homme [8] ont montré dans des phases I et II qu'une diminution précoce de la vascularisation tumorale évaluée par écho-Doppler reflétait l'efficacité des traitements ciblés.

L'arrivée des produits de contraste de première génération (1999) en France (Levovist® Bayer Schering Pharma) a très nettement accru cette performance de détection permettant la visualisation de vaisseaux de l'ordre de 40 microns de diamètre [9]. Cette classe d'agent de contraste était utilisée en mode destructif avec des index mécaniques élevés de l'ordre de 100 %. La sensibilité de détection de la microvascularisation fut ainsi nettement améliorée donnant accès à une visualisation de type "parenchymographie". Ce type d'imagerie fonctionnelle a été utilisé pour prédire précocement, dès 24 heures, la réponse chez des patients porteurs de sarcomes développés dans un membre et traités par perfusion isolée de membre avec du TNF $\alpha$  [10]. Les résultats ont été comparés à l'IRM fonctionnelle et à l'anatomopathologie après résection chirurgicale. Les résultats ont montré que l'écho-Doppler associée à un produit de contraste permettait dès J+1 de prédire la réponse avant toute modification de taille des lésions avec une sensibilité, spécificité, VPP et PPN de 89 %, 100 %, 100 % et 90 % respectivement. Cette modalité d'imagerie a été proposée par les chirurgiens pour éventuellement adapter le calendrier chirurgical [11]. Les récents développements techniques en ultrasons, en particulier en combinant l'imagerie harmonique avec des logiciels de traitements du signal, associés à des agents de contraste de

deuxième génération (Sonovue® Bracco) ont permis à nouveau d'améliorer la détection de la micro-vascularisation en augmentant le rapport signal sur bruit. Plusieurs études sur différents types de tumeurs traitées par des thérapies ciblées ont confirmé effectivement que l'utilisation de ces agents de contraste de deuxième génération permet de prédire précocement la réponse au traitement [12, 13]. Tous les logiciels de perfusion des différents constructeurs utilisent, que ce soit dans le domaine temporel ou spatial, cette caractéristique en additionnant les signaux en inversion de phase provenant de l'imagerie fondamentale et harmonique des tissus et des microbulles.

La première étude, utilisant ce nouveau traitement du signal, a été réalisée chez les patients porteurs de GIST traitées par imatinib. Ces tumeurs dérivent des cellules interstitielles de Kaval du tractus gastro-intestinal [14] et avaient un pronostic extrêmement défavorable [15]. L'arrivée de l'imatinib, ciblé sur les récepteurs c-kit et PDGFR, a fondamentalement changé le pronostic de ces patients avec une efficacité de l'ordre de 80 %. Ce traitement induit d'importantes modifications du parenchyme tumoral avec une diminution de la vascularisation et apparition de nécrose, sans changement de volume tumoral [16]. Les critères de l'OMS ou les critères RECIST basés sur la taille de la tumeur, sont donc mis en défaut pour évaluer la réponse à ce traitement. Actuellement, les modalités d'imagerie associant des critères morphologiques et fonctionnels doivent être choisies préférentiellement pour évaluer la réponse à ce type de traitement [17, 18]. Une étude réalisée sur 30 patients porteurs de GIST métastatique avec une évaluation par échographie de contraste a montré de façon significative qu'une chute de la prise de contraste dès le 7<sup>e</sup> jour permettait de distinguer les bons répondeurs des mauvais répondeurs [19]. Cette technique est adaptée pour tout type de tumeur hypervasculaire,

accessible aux ultrasons. En effet, il a également été montré chez les patients porteurs de cancer du rein métastatique traités par sorafenib, qu'une diminution de la perfusion objectivée à 3 semaines et confirmée à 6 semaines était significativement corrélée à la survie sans progression et à la survie globale [20]. Ces trois études publiées concernant les sarcomes des tissus mous, les GIST et les cancers du rein métastatiques ont permis de montrer le fort potentiel de l'échographie de contraste pour prédire précocement pour plusieurs types de tumeurs la réponse aux nouvelles thérapies ciblées.

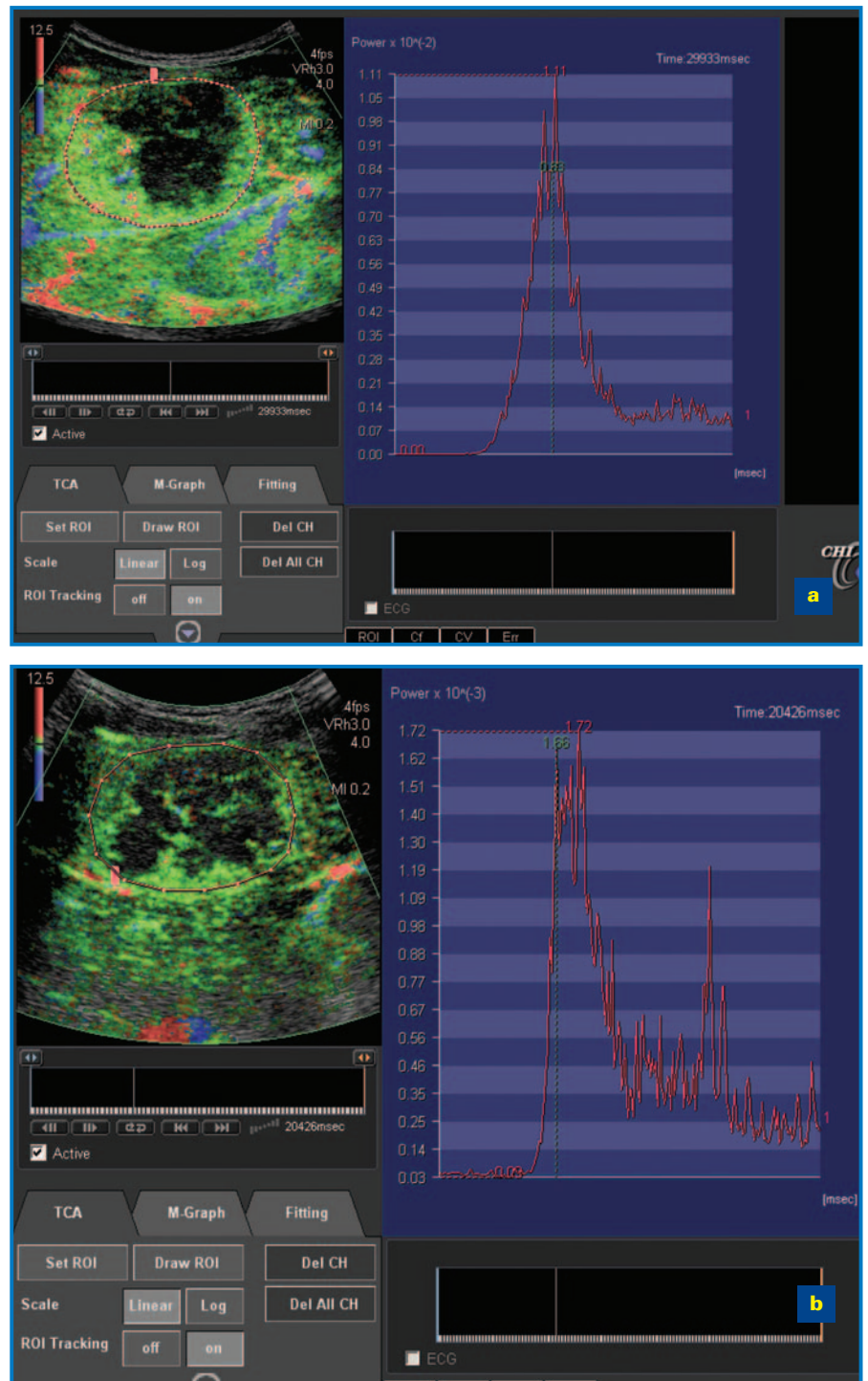
Toutefois, une quantification objective paramétrique devait être mise au point pour que cette technique soit reconnue, validée et incluse de façon systématique dans les essais thérapeutiques. Actuellement, plusieurs industriels donnent accès aux données linéaires brutes, c'est-à-dire avant compression (en général de type logarithmique) des données au format vidéo. Ce point méthodologique lors de l'acquisition des signaux est crucial. Le rehaussement à partir des données brutes, permet effectivement d'objectiver clairement la prise de contraste avec une acquisition de la courbe de perfusion tumorale.

Il est important de souligner que toute analyse quantitative de la perfusion doit être réalisée à partir de ces données linéaires brutes (raw data) avant la compression si l'on a pour objectif de calculer des paramètres de perfusion équivalents à ceux de l'IRM fonctionnelle. En effet, la compression des données modifie considérablement les courbes de perfusion et donc le calcul des paramètres [21, 22].

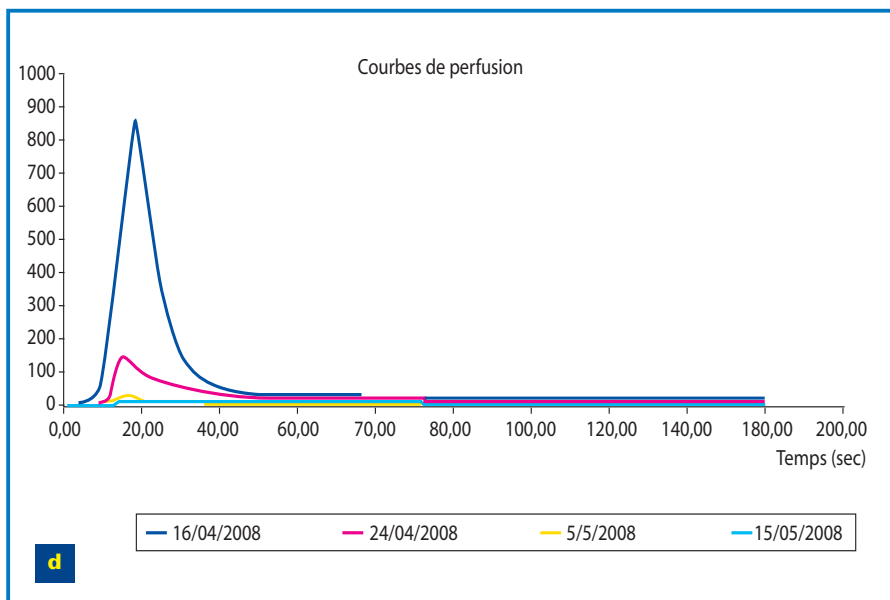
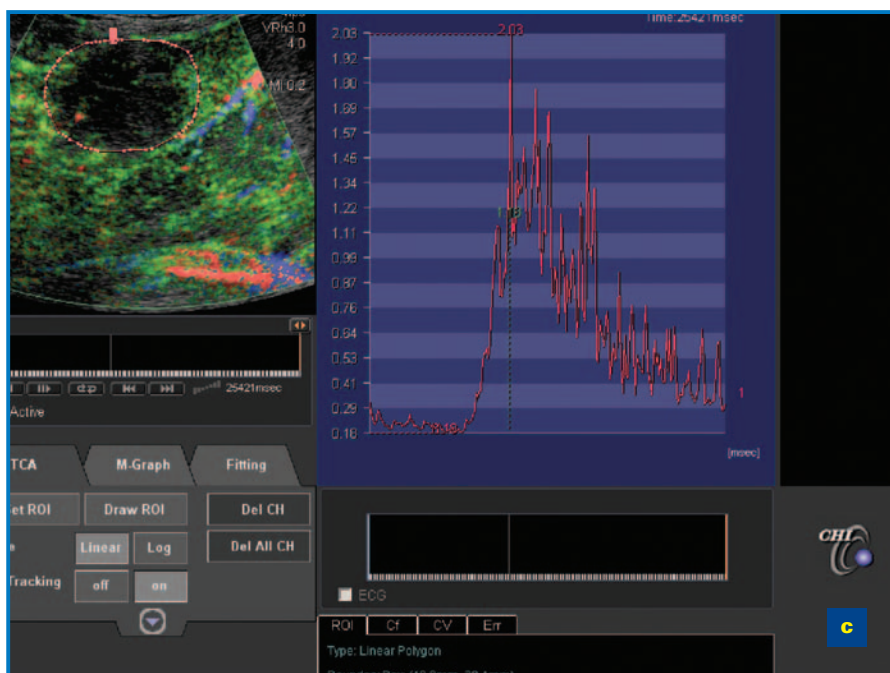
Ce type de quantification est actuellement réalisé chez l'animal et ce de façon très précoce dès les premières minutes pour l'évaluation de l'efficacité des nouvelles thérapies [23], mais également dans plusieurs essais thérapeutiques chez l'homme dès les premiers jours du traitement [24]. Les logiciels de quantification permettent de déterminer

des régions d'intérêt avec acquisition sur plusieurs minutes des données brutes en temps réel et d'obtenir ainsi l'acquisition complète de la courbe de rehaussement du signal. Chez l'homme, le suivi de la lésion lors de la respiration du patient est également possible avec ce type de logiciel palliant ainsi les problèmes de mouvement décrits dans les autres techniques d'imagerie fonctionnelle [25].

Après modélisation des courbes de perfusion, il est donc possible de calculer différents paramètres tels que l'intensité maximale du pic, le temps de transit moyen, le coefficient de la courbe du *wash-in*, l'aire sous la courbe [26]. Il est intéressant de rappeler que les agents de contraste utilisés en ultrasons ont la particularité d'être uniquement intravasculaires, ce qui simplifie la modélisation des courbes comparativement à l'IRM fonctionnelle avec de plus une relation linéaire aux concentrations utilisées. Mais en contrepartie, il n'est pas possible de calculer le coefficient de perméabilité. Quatre études réalisées à l'IGR (ASCO 2009) [26] ont montré que l'aire sous la courbe est un paramètre toujours significativement corrélé à la réponse RECIST. Une étude chez des patients avec carcinome hépatocellulaire (CHC) traités par bevacizumab montre que ce paramètre est également significativement corrélé à la survie globale ( $P = 0,002$ ) [27]. Actuellement une étude multicentrique (20 centres) soutenue par l'INCA (STIC 2006 DCE-US) diffuse cette technique afin de déterminer le paramètre le plus robuste mais également le délai le plus adéquat pour confirmer ou infirmer l'efficacité des traitements anti-angiogéniques. Actuellement 471 patients avec cancer métastatique (rein, côlon, sein, GIST, mélanome) ou CHC ont été traités majoritairement par bevacizumab, sorafenib et sunitinib. Les résultats préliminaires portant sur 400 patients seront présentés prochainement



**Figure 1.** Exemple de quantification à partir des données linéaires brutes chez un patient porteur de métastases hépatiques de cancer du côlon traité par bevacizumab. a : avant traitement ; b : à 7 jours ; c : après 1 mois ; d : les courbes de perfusion après modélisation qui permettront d'objectiver avec le calcul de différents paramètres la réponse tumorale.



L'écho-Doppler avec produit de contraste se positionne donc maintenant comme un nouvel outil permettant de prédire très précocement la réponse au traitement en fonction des changements de la vascularisation bien avant la modification du volume tumoral. Elle s'avère également très prometteuse [24] pour l'adaptation des doses dans les essais de phase I des nouvelles thérapies.

## Références

1. Schwartz L. *Proc Radiology* 2004 ; 115.
2. Benjamin RS, et al. *J Clin Oncol* 2006 ; 24 : 521S.
3. Cosgrove D. *Br J Radiol* 2003 ; 76 : S43-S49.
4. Lassau N, et al. *Bull Cancer* 2004 ; 91 : 629-35.
5. Lassau N, et al. *Invest Radiol* 1999 ; 34 : 194-8.
6. Asselin C, et al. *Gene Ther* 1999 ; 6 : 606-15.
7. Kaliski A, et al. *Mol Cancer Ther* 2005 ; 4 : 1717-28.
8. Escudier B, et al. *Ann Oncol* 2002 ; 13 : 1029-35.
9. Lassau N, et al. *Invest Radiol* 2001 ; 36 : 50-5.
10. Lassau N, et al. *Ann Oncol* 2005 ; 16 : 1054-60.
11. Eggermont AM. *Ann Oncol* 2005 ; 16 : 995-6.
12. Lassau N, et al. *J Radiol* 2004 ; 85 : 704-12.
13. Lassau N, et al. *Springer*, 2006 : 77-88.
14. Conolly EM, et al. *Br J Surg* 2003 ; 90 : 1178-86.
15. Emory TS, et al. *Am J Surg Pathol* 1999 ; 23 : 82-7.
16. Chen MY, et al. *Am J Roentgenol* 2002 ; 179 : 1059-62.
17. Blay JY, et al. *Ann Oncol* 2005 ; 16 : 993.
18. Blay JY, et al. *Bull Cancer* 2005 ; 92 : 907-18.
19. Lassau N, et al. *Am J Roentgenol* 2006 ; 187 : 1267-73.
20. Lamuraglia M, et al. *Eur J Cancer* 2006 ; 42 : 2472-9.
21. Claassen L, et al. *Ultrasound Med Biol* 27 : 83-8.
22. Yeh C, et al. *Ultrasound Med Biol* 2003 ; 29 : 671-8.
23. Lavisse S, et al. *Invest Radiol* 2008 ; 43 : 100-11.
24. Armand JP, et al. *Ann Oncol* 2006 ; 17 (Suppl. 3) : iii21.
25. Buonaccorsi GA, et al. *Med Image Comput Assist Interv* 2005 ; 8 : 91-8.
26. Lassau N, et al. *J Clin Oncol* 2009 ; 27 (Suppl.) : abst 3524.
27. Lassau N. *RSNA* 2009 : sous presse.
28. Lassau N, et al. *RSNA* 2009 : sous presse.

au RSNA 2009 (Chicago décembre)[28]. En conclusion, l'arrivée des produits de contraste a positionné la technique ultrasonore comme une technique d'imagerie fonctionnelle permettant d'évaluer précocement les nouvelles thérapies ciblées induisant souvent une nécrose des lésions sans modification de volume.

Le développement des logiciels de perfusion associés à des logiciels de quantification donne la possibilité de réaliser une évaluation objective et quantifiée de la perfusion tumorale avec calcul de paramètres de perfusion tels que l'intensité maximale du rehaussement, le temps de transit moyen, le coefficient de la pente du *wash-in*.