



Conduite à tenir devant une monocytose de l'adulte

Julien Labrousse, Groupement de coopération sanitaire de Saintonge, Laboratoire inter-hospitalier de biologie médicale (Centres Hospitaliers de Saint-Jean-d'Angély, Saintes, Royan et Jonzac), Saint-Jean-d'Angély, France

Sophie Pasini, Groupement de coopération sanitaire de Saintonge, Laboratoire inter-hospitalier de biologie médicale (Centres Hospitaliers de Saint-Jean-d'Angély, Saintes, Royan et Jonzac), Saint-Jean-d'Angély, France

Guillaume Vignon, Groupement de coopération sanitaire de Saintonge, Laboratoire inter-hospitalier de biologie médicale (Centres Hospitaliers de Saint-Jean-d'Angély, Saintes, Royan et Jonzac), Saint-Jean-d'Angély, France

Anthony Bonnin, Service de médecine interne, Centre Hospitalier de Royan, Vaux-sur-Mer, France

Philippe Mottaz, Service de médecine interne, Centre Hospitalier de Royan, Vaux-sur-Mer, France

François Carrere, Groupement de coopération sanitaire de Saintonge, Laboratoire inter-hospitalier de biologie médicale (Centres Hospitaliers de Saint-Jean-d'Angély, Saintes, Royan et Jonzac), Saint-Jean-d'Angély, France

Pierre-Frédéric Augereau, Groupement de coopération sanitaire de Saintonge, Laboratoire inter-hospitalier de biologie médicale (Centres Hospitaliers de Saint-Jean-d'Angély, Saintes, Royan et Jonzac), Saint-Jean-d'Angély, France

Philippe Aucher, Groupement de coopération sanitaire de Saintonge, Laboratoire inter-hospitalier de biologie médicale (Centres Hospitaliers de Saint-Jean-d'Angély, Saintes, Royan et Jonzac), Saint-Jean-d'Angély, France

Franck Lellouche, Groupement de coopération sanitaire de Saintonge, Laboratoire inter-hospitalier de biologie médicale (Centres Hospitaliers de Saint-Jean-

Diagnostic workup in front of an adult monocytosis

Pour citer cet article : Labrousse J, Pasini S, Vignon G, Bonnin A, Mottaz P, Carrere F, Augereau PF, Aucher P, Lellouche F. Conduite à tenir devant une monocytose de l'adulte. *Hématologie* 2019 ; 25 (6) : 286-297. doi : 10.1684/hma.2019.1495

d'Angély, Saintes, Royan et Jonzac), Saint-Jean-d'Angély, France

Correspondance : F. Lellouche
franck.lellouche@ch-royan.fr

Liens d'intérêts : les auteurs déclarent ne pas avoir de lien d'intérêts en rapport avec cet article.

Monocytes, monocytose, leucémie myélomonocytaire chronique, néoplasies myéloprolifératives
Monocytes, monocytosis, chronic myelomonocytic leukemia, myeloproliferative neoplasms

Résumé

La constatation d'une monocytose est un phénomène fréquent, qui nécessite confirmation par lecture au microscope par un biologiste aguerri, permettant de s'affranchir des pièges cytologiques classiques comme la présence de tricholeucocytes, de cellules de Sézary ou de blastes monocytaires. Dans la grande majorité des cas l'origine réactionnelle est très facilement mise en évidence par le contexte et/ou la présence d'un syndrome inflammatoire biologique. Plus rarement le diagnostic est orienté vers une pathologie à éosinophiles ou une leucémie aiguë. Dans les autres cas, leucémie myélomonocytaire chronique, néoplasies myéloprolifératives ou syndromes myélodysplasiques avec monocytose pourront être évoquées. En l'absence d'élément diagnostique de certitude et la présence de formes « frontières » le diagnostic différentiel entre ces 3 entités n'est pas toujours simple, nécessitant, selon l'Organisation mondiale de la santé (OMS) investigations moléculaires et élimination de toute cause réactionnelle de monocytose. Bien que les études anatomo-pathologiques et phénotypiques par cytométrie en flux ne soient actuellement pas recommandées par l'OMS, ces investigations ont probablement un intérêt dans l'évaluation des cas difficiles.

Abstract

The discovery of a monocytosis is a frequent phenomenon, requiring confirmation by reading under a microscope by an experimented biologist, to overcome usual cytological traps such as the presence of hairy cells, promonocytes or monoblasts. In the vast majority of cases the secondary origin is very easily found by the context and/or the presence of a biological inflammatory syndrome. More rarely the diagnosis is directed towards an eosinophilic pathology or an acute leukemia. In other cases, CMML, MPN or MDS with monocytosis may be highlighted. In the absence of any pathognomonic element and the presence of "borderline" forms the differential diagnosis between these 3 entities is not always straightforward, requiring, according to WHO, molecular investigations and elimination of any reactive cause of monocytosis. Although histological, immunohistochemical and phenotypic flow cytometric studies are not currently recommended by WHO, these investigations could be of interest in the evaluation of difficult cases.

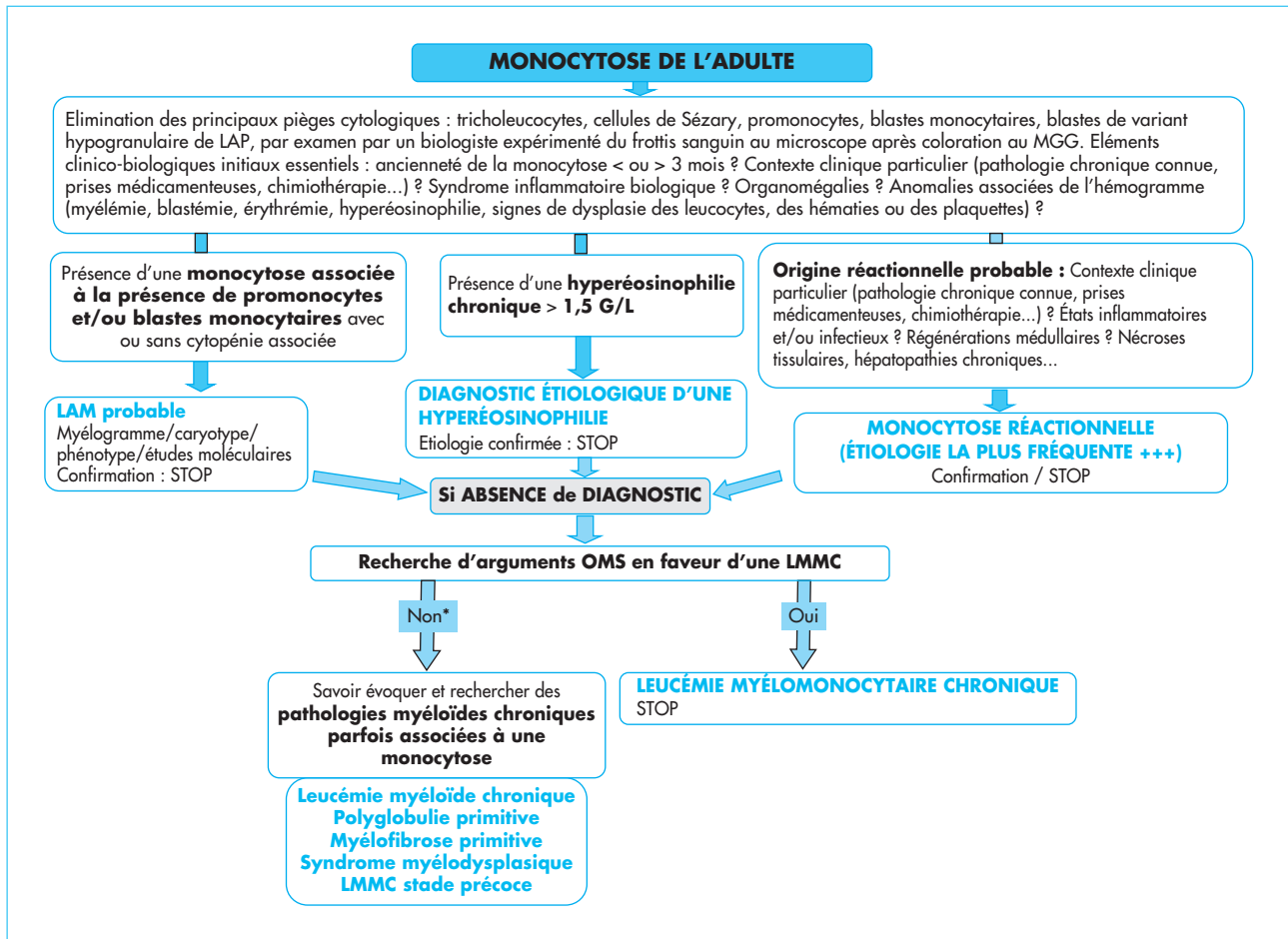
La constatation d'une monocytose chez un patient hospitalisé ou ambulatoire, fréquente et souvent négligée quand elle est isolée et/ou modérée, est parfois à l'origine de consultations spécialisées en médecine interne. Les monocytoses de l'adulte sont le plus souvent aiguës et réactionnelles. Parfois, elles sont chroniques, réactionnelles ou en rapport avec une anomalie clonale de la cellule-souche hématopoïétique. Le but de cet article est de statuer sur les critères d'investigation d'une monocytose, d'en rappeler les étiologies en se limitant aux monocytoses de l'adulte et d'en déduire un algorithme d'examen à proposer (figure 1).

Données nécessaires à maîtriser avant de s'engager dans un bilan étiologique de monocytose

Une monocytose est habituellement définie par une concentration en monocytes circulants ≥ 1 G/L, ce chiffre n'étant modifié ni par l'âge, ni par le sexe ou l'ethnie. Les automates d'hématologie pouvant étiqueter à tort en monocytes certaines populations lymphoïdes anormales (tricholeucocytes par exemple) la présence d'une monocytose doit être confirmée par la lecture au microscope du frottis sanguin coloré par le May-Grünwald-Giemsa (MGG). En raison de la grande fréquence des patients avec monocytose > 1 G/L, le Groupe francophone d'hématologie cellulaire (GFHC) ne recommande toutefois une observation systématique du frottis sanguin devant une monocytose isolée, que si la



FIGURE 1



Proposition d'algorithme décisionnel devant une monocytose. LAP : leucémie aiguë promyélocytaire ; MGG : May Grünwald Giemsa ; LAM : leucémie aiguë myéloïde ; LMMC : leucémie myélomonocytaire chronique ; Textes en couleur bleu : les diagnostics. * présence de données inhabituelles ; diagnostic improbable ou incertain.

concentration monocyttaire est $> 1,5$ G/L. Sur un frottis sanguin coloré au MGG les monocytes normaux, aisément reconnaissables par les biologistes, sont des cellules de taille assez grande, à noyau replié ou convoluté, à chromatine mature, « peignée », sans nucléole et dont le cytoplasme est abondant, gris-bleu avec fréquemment des petites granulations azurophiles et des vacuoles. Selon l'Organisation mondiale de la santé (OMS), les cellules monocytaires immatures, incluant blastes monocytaires et promonocytes, retrouvées habituellement dans certaines leucémies aiguës myéloïdes (LAM), ne doivent pas être classées en monocytes mais en blastes. Si les éléments morphologiquement franchement blastiques sont aisément individualisables en raison de l'immaturité de la chromatine et de l'aspect peu différencié, les promonocytes, définis par une chromatine finement dispersée, un noyau délicatement convoluté, plié, avec un nucléole souvent peu visible et un cytoplasme finement granulaire, sont parfois difficilement distinguables des monocytes « atypiques » qui présentent une chromatine plus dense, un noyau plus replié, indenté, convoluté, sans nucléole et dont le cytoplasme gris contient de plus nombreuses granulations couleur lilas. De plus, le diagnostic différentiel cytologique entre cellules monocytaires et cellules blastiques observées dans certaines LAM « non monocytaires »,

notamment les rares variants hypogranulaires de leucémie aiguë promyélocytaire (LAP) avec t(15;17) et réarrangement PML-RARA, n'est pas toujours simple. La différenciation de toutes ces populations cellulaires d'aspect « monocytoïde » par le biologiste est donc parfois difficile, nécessitant un œil aguerrri. En cas de difficulté d'assignation d'une population cellulaire à une origine monocytaire, le biologiste peut s'aider de techniques cytochimiques (estérases et myéloperoxydase) et immunophénotypiques permettant de confirmer l'origine monocytaire. Ces difficultés ne sont cependant pas la règle, les investigations complémentaires n'ayant, en pratique, d'intérêt que dans le cadre des LAM, très peu en cas de monocytose mature où la cytologie est, dans la majorité des cas, simple [1-3]. Par ailleurs, en dehors des rares difficultés cytologiques rappelées ci-dessus, il n'est pas possible, sur la seule morphologie, de différencier de façon formelle monocytes réactionnels et monocytes associés à une hémopathie myéloïde chronique [3, 4].

Devant la découverte d'une monocytose il est important d'évaluer les antécédents (pathologies chroniques connues, signes cutanés, prises médicamenteuses, radiothérapie, etc.), de préciser le caractère aigu ou chronique, de rechercher des organomégalies et des anomalies cytologiques associées (myélémie, blastémie, érythémie, hyperéosinophilie, signes de dysplasie des leucocytes, des hématies ou des plaquettes). Si, à la suite de ces investigations initiales simples, une hémopathie myéloïde aiguë ou chronique reste possible, myélogramme, biopsie ostéo-médullaire, caryotype, phénotype et études moléculaires pourront être proposés au patient.

Pathologies associées à une monocytose

Monocytoses réactionnelles

Les monocytoses non spécifiques sont fréquentes, en rapport avec de très nombreuses situations cliniques incluant les états inflammatoires (collagénoses, polyarthrite rhumatoïde, lupus érythémateux aigu disséminé, sarcoïdose, cancers non hématopoïétiques...) ou infectieux (tuberculose, brucellose, syphilis, endocardite, typhoïde, viroses chroniques, leishmaniose, paludisme, trypanosomiase...), les régénérations médullaires (post-agranulocytose, neutropénie sévère, aplasie médullaire ou post-chimiothérapie), les nécroses tissulaires étendues (*e.g.*, infarctus du myocarde), les hépatopathies chroniques, les hémolyses sévères, le stress aigu, les polytraumatismes, l'hémodialyse, la splénectomie, la fin de grossesse et la prescription de certains traitements (corticoïdes, radiothérapie, traitements cytokiniques, etc.) [5-8]. Chez le patient neutropénique, la présence persistante de monocytes est un élément de pronostic favorable quant au risque infectieux, notamment après chimiothérapie.

Les caractéristiques communes aux monocytoses réactionnelles sont leur caractère transitoire (< 3 mois), la présence d'un contexte particulier et d'un syndrome inflammatoire biologique.

Monocytoses associées à une leucémie aiguë myéloïde

Le diagnostic d'une LAM n'est habituellement pas celui d'une monocytose isolée, cette dernière s'inscrivant dans un contexte plus large d'anomalies de l'hémogramme avec ou sans organomégalie. Comme rappelé ci-dessus, la morphologie de certains blastes d'allure promonocytaire n'est pas toujours très différente de celle de monocytes « atypiques ». Toutefois, le caractère évolutif des anomalies, les cytopénies associées souvent nettes, l'hyperleucocytose fréquente rendent le diagnostic habituellement aisé. L'étude médullaire est indispensable, retrouvant plus de 20 % de blastes. Dans les cas où la cytologie plus ou moins nettement blastique est délicate dans le sang périphérique, les blastes peu



différenciés aisément reconnaissables, sont généralement prédominants dans la moelle. Dans la classification OMS 2017, en l'absence de mutation sur NPM1 ou CEBPA, ou d'anomalie cytogénétique récurrente affectant KMT2A-MLLT3, CBFB-MYH11 ou DEK-NUP214, retrouvées assez fréquemment dans ce type de LAM, ces dernières sont classées en forme *not other specified* (NOS) de type monocytaire (LAM5b), monoblastique (LAM5a) ou myélo-monocytaire (LAM4) [1, 6].

Monocytoses associées à une hémopathie myéloïde chronique

Quand la monocytose est chronique, dure depuis plus de 3 mois, que le bilan à la recherche d'une étiologie réactionnelle reste négatif, qu'il n'y a pas de syndrome inflammatoire biologique et qu'une leucémie aiguë n'est pas vraisemblable, une hémopathie myéloïde chronique doit être recherchée. La présence d'une splénomégalie, d'anomalies de la numération globulaire (cytopénies, hyperleucocytose, thrombocytose, polyglobulie) et/ou du frottis sanguin (myélémie, érythrémie, blastémie, hyperéosinophilie, anomalies morphologiques des polynucléaires neutrophiles, des hématies ou des plaquettes) sont des éléments d'orientation importants. Parfois, malgré la présence d'un syndrome inflammatoire biologique, en raison d'associations privilégiées de pathologies, l'association de la monocytose chronique à des contextes particuliers comme les dermatoses neutrophiliques (syndrome de Sweet, pyoderma gangrenosum, etc.), la polycondrite atrophiante... doit faire tout de même rechercher une hémopathie myéloïde chronique.

En présence d'une hyperéosinophilie

Si la concentration plasmatique en polynucléaires éosinophiles est $> 1,5$ G/L depuis plus de 6 mois, le diagnostic est celui d'une hyperéosinophilie, la monocytose n'étant qu'un épiphénomène pouvant s'intégrer dans le tableau de nombreuses pathologies à l'origine de l'hyperéosinophilie. Par exemple les maladies auto-immunes, certaines vascularites comme le syndrome de Schulmann, la péri-artérite noueuse, le syndrome de Churg et Strauss ou la maladie de Wegener, certains cancers, parfois associés à une hyperéosinophilie, s'accompagnent d'un syndrome inflammatoire biologique avec monocytose réactionnelle [9]. Beaucoup plus rarement hyperéosinophilie et monocytose peuvent s'intégrer dans le cadre d'une néoplasie myéloproliférative chronique, des anomalies moléculaires les gènes FGFR1, PDGFR α , PDGFR β et PCM1-JAK2 devant être recherchées par la réalisation d'un caryotype et/ou d'une recherche de réarrangement moléculaire par hybridation *in situ* en fluorescence (FISH) ou par *polymerase chain reaction* (PCR). Rappelons que les réarrangements de PDGFR α sont des anomalies cryptiques non retrouvées au caryotype, leur identification nécessitant l'utilisation de techniques FISH ou PCR. L'association d'une monocytose à l'hyperéosinophilie est assez caractéristique chez les patients présentant une t(5;12)(q31-q32;p13) avec réarrangement ETV6 (TEL)-PDGFR β [10]. Cette anomalie étant sensible aux inhibiteurs de tyrosines-kinases (ITK) de type imatinib, il est important de ne pas omettre de la rechercher. Les 3 autres anomalies moléculaires citées ci-dessus sont beaucoup plus rarement associées à une monocytose. Dans les recommandations de l'OMS, elles devraient néanmoins être recherchées de façon systématique, en raison de la grande sensibilité aux ITK de certaines d'entre elles, notamment les réarrangements de PDGFR α [6, 11-13].

En l'absence d'hyperéosinophilie

Leucémie myélomonocytaire chronique

La leucémie myélomonocytaire chronique (LMMC) est une affection clonale rare (4/10⁵/an) de la cellule-souche myéloïde, plus fréquente chez l'homme aux

alentours de 70 ans, caractérisée par l'association d'une monocytose à des signes de dysplasie des précurseurs myéloïdes [14-16]. Dans environ 10 % des cas la maladie peut être en rapport avec une prise médicamenteuse ancienne, notamment les alkylants avec, dans ce cas, un pronostic plus péjoratif et une survie plus courte [17, 18]. Selon la classification 2017 de l'OMS cette pathologie est classée parmi les syndromes mixtes syndromes myélodysplasiques/néoplasies myéloprolifératives (SMD/NMP), au même titre que les leucémies myéloïdes chroniques atypiques BCR-ABL négatives (a-CML), les leucémies myélo-monocytaires chroniques juvéniles (JMML) et les SMD/NMP avec sidéroblastose en couronne et thrombocytose (SMD/NMP-RS-T) [1]. La présentation est hétérogène et il n'existe pas à l'heure actuelle d'argument de certitude, le diagnostic reposant sur un faisceau d'arguments permettant une probabilité raisonnable.

Les signes de myélo-prolifération et/ou de dysplasie sont inconstants, le caryotype est normal dans 70 % des cas ou ne retrouve que des anomalies non spécifiques dont les plus fréquentes sont la trisomie 8, la perte de l'Y, la monosomie 7 et del(7q), la del(20q), la trisomie 21 et les caryotypes complexes. Les formes avec trisomie 8, anomalies du 7 et caryotype complexes auraient un pronostic plus péjoratif [19, 20].

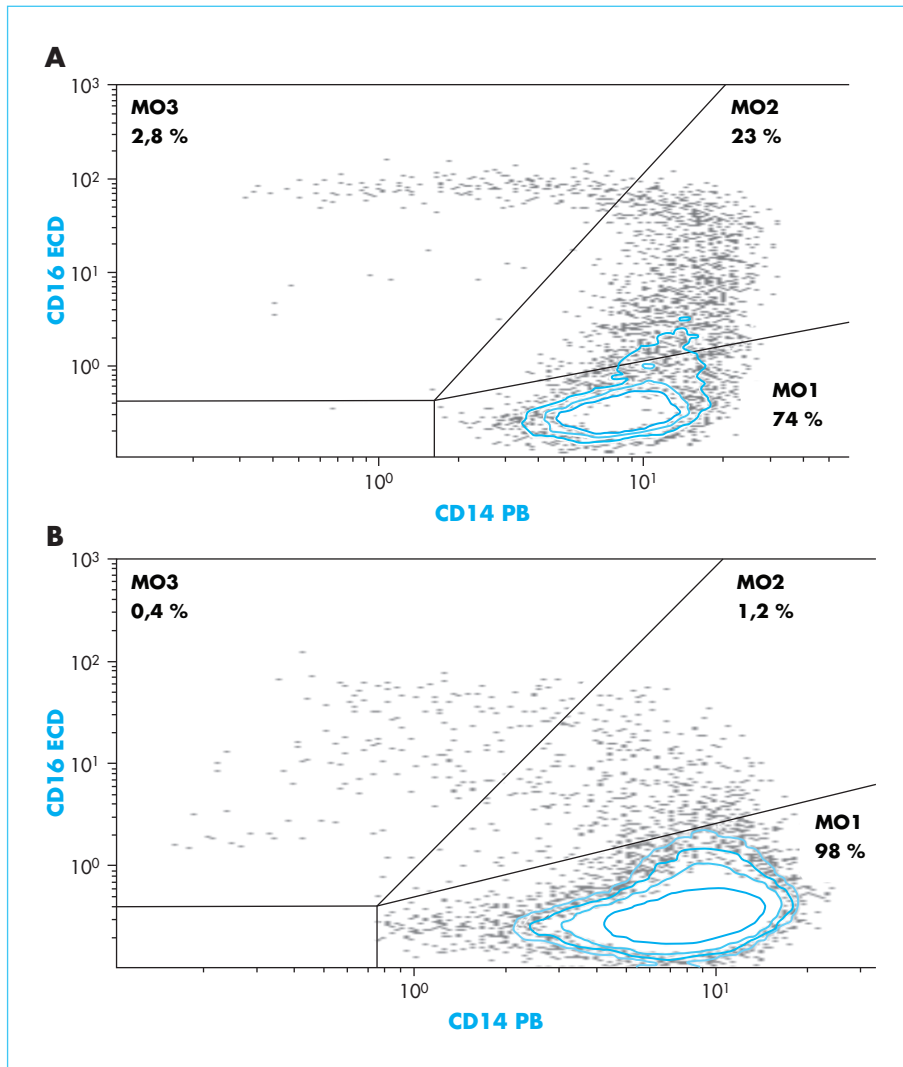
Les anomalies moléculaires potentielles détectées par technique NGS (*next generation sequencing*) sont nombreuses, retrouvées dans 90 % des cas, mais sont, là encore, non spécifiques. Les mutations les plus fréquemment en cause touchent les gènes TET2 (50-60 %), SRSF2 (40-50 %), ASXL1 (35-40 %), SETBP1 (10-15 %) et la voie de RAS (NRAS, KRAS, CBL, PTPN11) (30 %).

Environ 20 % des patients ont des mutations simultanées de TET2 et SRSF2, association considérée comme assez typique d'une LMMC. Les mutations des gènes de la voie de RAS sont surtout le fait des formes prolifératives, la présence de mutations sur ASXL1 aggrave le pronostic et il existe constamment une hyperméthylation globale de l'ADN avec efficacité des agents hypo-méthylants dans 30 % à 50 % des cas. La mutation $JAK2^{V617F}$ est présente dans 5 à 10 % des cas, ce qui peut rendre difficile le diagnostic différentiel d'avec une NMP associée à une monocytose [6, 16, 21-25].

Le profil immunophénotypique des monocytes de LMMC est particulier, avec fréquemment une expression aberrante de CD2 et CD56 et/ou une sous-expression de CD13, CD11c, CD15, CD16, CD64, CD36 ou HLA-DR [26]. La variabilité de l'intensité d'expression d'un antigène dépendant en partie du fluorochrome utilisé, ce mode d'identification des monocytes anormaux est difficile à standardiser et peu utilisé dans les laboratoires de diagnostic. Depuis plus de 20 ans il a été montré que le CD14 est présent sur la grande majorité des monocytes et qu'environ 10 % des monocytes normaux expriment le CD16, cette fraction étant nettement majorée en présence d'un syndrome inflammatoire, d'un sepsis ou d'un cancer (*figure 2*) [27, 28].

Plus récemment, ces monocytes CD16+ ont été mentionnés élevés chez les asthmatiques, en cas de coronaropathie et à l'occasion d'un accident vasculaire cérébral [29, 30]. Depuis 2010, un comité d'immunologistes a approuvé la classification phénotypique des monocytes selon les marqueurs CD14 et CD16 [31]. Cette classification, effectuée par cytométrie en flux (CMF), permet de différencier les monocytes classiques (MO1) CD14⁺⁺/CD16⁻ des formes intermédiaires (MO2) CD14⁺⁺/CD16⁺ et non classiques (MO3) CD14⁻ ou + faible/CD16⁺⁺. Chez le sujet normal les MO1 sont largement prédominants représentant 85 %-90 %, les formes MO2 et MO3 étant évaluées respectivement à 5 % et 10 % [32-34]. Si, comme dit plus haut, les monocytes CD16+, notamment les MO2, sont majorés de façon plus ou moins nette dans de nombreuses situations réactionnelles, la fraction « non classique » MO3 est minorée en cas de prise de corticoïdes [35].

FIGURE 2



Phénotype monocytaire selon CD14 et CD16 effectué sur cytofluoromètre Navios (Beckman) après exclusion à l'aide des anticorps anti CD3/CD56/CD19/CD66b et CD10 des populations lymphoïdes ou myéloïdes potentiellement « contaminantes ». Histogramme A : monocytose réactionnelle avec présence de 23 % de monocytes intermédiaires MO2 CD14⁺⁺/CD16⁺. Histogramme B : patient atteint de leucémie myélomonocytaire chronique avec présence de 98 % de monocytes classiques MO1 CD14⁺⁺/CD16⁻ et quasi-disparition des monocytes non classiques MO3 CD14⁺ faible/CD16⁺⁺ (0,4 %).

En 2015 il a été montré puis confirmé que les patients atteints de LMMC ont une élévation significative des monocytes circulants classiques MO1 et une diminution des monocytes non classiques MO3 (figure 2). En utilisant un seuil de significativité pour la fraction MO1 à 94 %, la sensibilité pour le diagnostic de LMMC est de 91,9 % et la spécificité de 95,1 %. Dans la population MO1 doivent être incluses les éventuelles cellules promonocytaires CD14⁺ faible [1].

De plus, dans cette maladie, le pourcentage de monocytes classiques est indépendant du statut cytogénétique ou moléculaire, du caractère proliférant ou dysplasique et les MO1 semblent se normaliser en cas de traitement par agents hypométhylants, pouvant constituer un bon marqueur d'efficacité du traitement [36, 37].

Par la suite, les données ont été affinées avec mise en évidence d'une majoration des MO1 chez 100 % des patients atteints de LMMC 2, alors que des faux négatifs sont possibles en cas de LMMC 0 et de LMMC 1. Ce manque de sensibilité peut être observé notamment en cas de syndrome inflammatoire concomitant, avec majoration simultanée de la fraction MO2, responsable d'un aspect particulier, « bulbeux », des graphes. Dans ce cas, et en l'absence de signes de dysplasie à l'examen microscopique, les techniques moléculaires devraient être proposées selon les recommandations de l'OMS 2017 [38].

Les LMMC étant associées dans 20 à 30 % des cas à une maladie auto-immune et/ou à un syndrome inflammatoire mal défini ce problème de sensibilité est une notion importante à bien maîtriser. De la même façon il existe une diminution de sensibilité si l'analyse est réalisée plus de 24 heures après le prélèvement et/ou si la fenêtre d'analyse inclut moins de 10 000 monocytes (optimum 50 000 cellules), en raison d'une augmentation de la fraction MO2 [32, 39, 40]. Les autres limites à ce test sont représentées par les patients qui présentent un déficit en CD16 de façon constitutive ou dans le cadre d'une d'hémoglobinurie paroxystique nocturne (HPN) [41, 42].

Sur le plan anatomopathologique il n'y a pas de critère spécifique définissant la LMMC. La moelle est habituellement hypercellulaire avec présence d'un infiltrat monocytaire variable parfois difficile à apprécier, nécessitant une confirmation immunohistochimique. Les micromégacaryocytes et les mégacaryocytes hypolobés sont présents très souvent, associés à une hyperplasie granuleuse avec dysplasie des 3 lignées myéloïdes. Des cellules dendritiques plasmacytoïdes sont retrouvées dans 20 % des cas et la trame réticulinique est majorée dans 30 % des cas. Les immunomarquages, moins sensibles qu'avec la technique CMF, retrouvent une positivité CD13, CD33, CD14 CD68, CD64, CD163 avec expression inconstante des marqueurs illégitimes CD2 et CD56 [1].

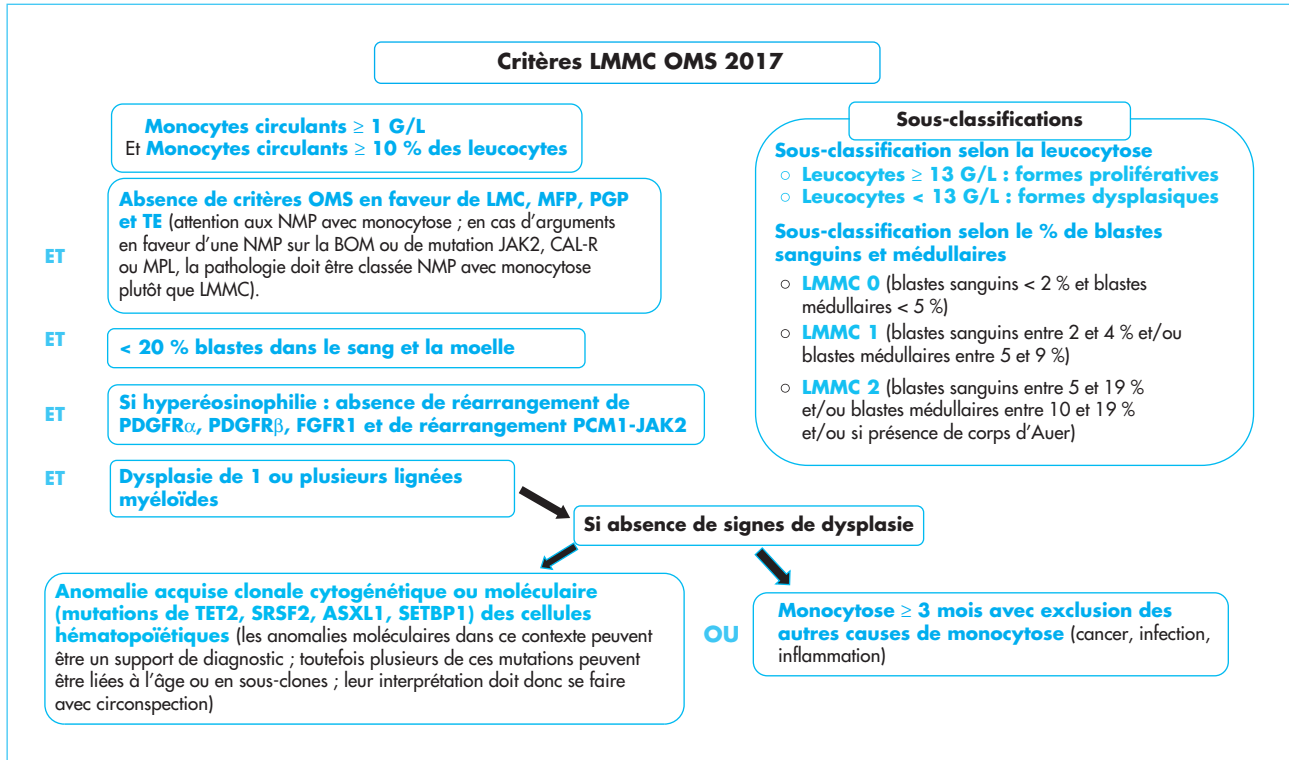
Actuellement phénotypage monocytaire et étude anatomo-pathologique de la moelle osseuse ne font pas partie des éléments permettant de poser un diagnostic de LMMC. Selon les critères 2017 de l'OMS ce diagnostic peut être évoqué devant une monocytose relative ≥ 10 % avec monocytose absolue ≥ 1 G/L, associée à des signes de dysplasie sur au moins 1 lignée myéloïde, en l'absence de blastose médullo-sanguine ≥ 20 %, et après avoir éliminé les autres NMP. En l'absence de dysplasie le diagnostic pourra être retenu s'il existe au moins une mutation des gènes *TET2*, *SRSF2*, *ASXL1* ou *SETBP1* et si la monocytose est chronique (> 3 mois), sans qu'aucune étiologie réactionnelle potentielle n'ait pu être retrouvée. Les recommandations préconisent également une catégorisation supplémentaire en forme proliférative (NMP-LMMC) ou dysplasique (SMD-LMMC) selon la concentration leucocytaire \geq ou < 13 G/L. Ces 2 sous-types ont une présentation différente, les formes prolifératives étant associées plus volontiers à une hépatosplénomégalie, un amaigrissement, une asthénie, des sueurs nocturnes, alors que les SMD-LMMC se présentent sous un aspect cytopénique avec les conséquences cliniques qui y sont inhérentes. Les NMP-LMMC ont un profil génétique particulier impliquant fréquemment des mutations de la voie de RAS (NRAS, KRAS, CBL et PTPN11). De plus, en fonction des pourcentages de blastes sanguins et médullaires une sous-classification en LMMC 0 (blastés sanguins < 2 % et blastés médullaires < 5 %), LMMC 1 (blastés sanguins entre 2 % et 4 % et/ou blastés médullaires entre 5 et 9 %), ou LMMC 2 (blastés sanguins entre 5 et 19 % et/ou blastés médullaires entre 10 et 19 % et/ou si présence de corps d'Auer) est requise (figure 3) [1, 43].

Néoplasies myéloprolifératives avec monocytose

Il est bien connu que certaines néoplasies myéloprolifératives (NMP) peuvent être associées à une monocytose, rendant parfois difficile le diagnostic différentiel



FIGURE 3



Critères OMS 2017 pour le diagnostic des LMMC : leucémies myélo-monocytaires chroniques [1, 42] ; LMC : leucémie myéloïde chronique ; PGP : polyglobulie primitive ; MFP : myélofibrose primitive ; NMP : néoplasie myéloproliférative ; TE : thrombocythémie essentielle ; BOM : biopsie ostéo-médullaire.

d'avec une LMMC, notamment si les éléments morphologiques de dysplasie ne sont pas nets.

Chez les patients atteints de leucémie myéloïde chronique (LMC) le réarrangement BCR-ABL implique dans 95 % des cas la région M-BCR, générant les transcrits de fusion e13a2 (b2a2) et e14a2 (b3a2) puis, *in fine*, la protéine chimérique p210. Dans 1 % des cas la cassure implique la région m-BCR, générant isolément le transcrit e1a2 et la protéine p190. Ces formes rares impliquant m-BCR présentent un phénotype proche de la LMMC avec une monocytose et une absence d'élévation des polynucléaires basophiles. Caryotype et/ou étude moléculaire permettant d'éliminer une LMC devant être systématiques devant toute hypothèse de LMMC, ces analyses permettront de différencier facilement les 2 pathologies [44, 45].

Une étude a retrouvé chez 267 patients présentant une polyglobulie primitive (PGP) une monocytose > 1 G/L dans 21 % des cas (55/267) et $> 1,5$ G/L dans 7 % (18/267). Dans cette étude les patients avec monocytose $> 1,5$ G/L sont plus âgés ($p = 0,02$), ont une leucocytose plus élevée ($p = 0,005$), ont plus fréquemment une mutation sur *TET2* ($p = 0,02$) et sur *SRSF2* ($p = 0,0002$). La mutation *JAK2*^{V617F}, présente chez 95 % des patients atteints de PGP et 5 à 10 % de ceux présentant une LMMC, ne permet pas, à elle seule, de discriminer formellement les deux pathologies. Dans les cas difficiles le diagnostic pourra être effectué en recherchant des arguments en faveur d'une dysplasie et en s'aidant de la BOM, de l'évaluation moléculaire et de l'étude phénotypique des monocytes, les taux de monocytes MO1 étant toujours < 94 % chez les patients atteints de NMP [46, 47].

Chez les sujets atteints de myélobiose primitive (MFP) une monocytose > 1 G/L est présente dans 15 % des observations. Dans ce cas la présence d'une des mutations *drivers* sur *JAK2*, *CAL-R* ou *MPL* oriente très fortement vers le diagnostic de NMP. Toutefois, si les mutations sur *CAL-R* et *MPL* n'ont pas, à notre connaissance, été rapportées chez les patients atteints de LMMC, la mutation sur *JAK2* V617F, comme rappelé ci-dessus, peut être présente, rendant ce paramètre non formellement discriminant. Dans ce cas, ainsi que dans celui des 10 % de MFP triples négatives (*JAK2*-, *CALR*-, *MPL*-), le diagnostic différentiel entre les 2 pathologies peut être difficile. Les études anatomo-pathologiques et par NGS ne sont pas non plus péremptoires puisque, respectivement, il existe des signes de fibrose réticulinique chez 30 % des patients atteints de LMMC et que certaines mutations peuvent être communes aux deux pathologies. L'étude phénotypique des monocytes peut être ici également intéressante permettant, si le pourcentage de monocytes MO1 est > 94 %, d'orienter vers un classement en LMMC [1, 18, 48-51].

Syndromes myélodysplasiques avec monocytose : concept de leucémie myélomonocytaire chronique oligomonocytaire

En dehors des critères OMS de monocytose absolue ≥ 1 G/L et relative ≥ 10 %, il est difficile de différencier de façon simple syndrome myélodysplasique (SMD) et LMMC (forme dysplasique) en raison d'une grande proximité cytologique, cytogénétique et moléculaire. Une monocytose relative (monocytes ≥ 10 %) peut être retrouvée dans certaines SMD (20 % selon certains auteurs) à risque plus élevé de transformation en LMMC, faisant suggérer que ces formes pourraient être des entités propres [52-54]. Deux études ayant effectué un phénotype monocytaire chez, respectivement, 84 et 86 patients atteints de SMD, ont retrouvé 35 % (29/84) et 28 % (24/86) de monocytes de type LMMC (MO1 ≥ 94 %).

Ces patients LMMC-like SMD ont des concentrations monocytaires (en pourcentage et en valeur absolue) significativement supérieures avec une évolution en LMMC « vraie » plus fréquente et présence plus fréquente d'une mutation sur *SF3B1* [37, 38]. Le concept de SMD LMMC-like ou de LMMC oligomonocytaire a également été évoqué en 2017 par une équipe qui a analysé 44 SMD avec monocytose relative ≥ 10 % et monocytose absolue entre 0,5 et 1 G/L et 28 LMMC avec critères OMS. Les formes oligomonocytaires touchent des patients plus jeunes, avec des PNN plus bas et des taux de plaquettes et d'hémoglobine identiques. Dans cette étude 38 % des patients avec forme oligomonocytaire se transforment en quelques mois (médiane 12 mois) en LMMC. Les pourcentages de formes mutées sont plus faibles dans le groupe oligomonocytaire mais, dans les 2 groupes les mutations retrouvées le plus fréquemment touchent, comme dans la LMMC, *TET2*, *ASXL1* et *SRSF2*. Dans leur conclusion les auteurs suggèrent que les SMD avec monocytose < 1 G/L mais avec valeur relative ≥ 10 % pourraient être des LMMC *early stage* [55].

Conclusion

Après s'être affranchi des principaux pièges cytologiques, le diagnostic étiologique d'une monocytose est souvent simple car elle est très fréquemment retrouvée dans un contexte manifestement réactionnel avec présence d'un syndrome inflammatoire biologique. Plus rarement le diagnostic est rapidement orienté vers une pathologie à polynucléaires éosinophiles ou une leucémie aiguë. Dans les autres cas, une LMMC devra être évoquée. En l'absence d'argument de certitude ce diagnostic repose actuellement sur un faisceau d'arguments énumérés par l'OMS permettant une probabilité raisonnable. En l'absence de l'ensemble des critères requis il faut garder à l'esprit que NMP ou SMD peuvent parfois s'accompagner d'une monocytose, avec présence de formes « frontière ». Le diagnostic différentiel entre ces entités n'est pas toujours simple, nécessitant une bonne coopération entre cliniciens et biologistes ainsi que, parfois, des investigations moléculaires coûteuses. Bien que les études phénotypiques par cytométrie en flux ne soient



actuellement pas recommandées par l'OMS pour le diagnostic de LMMC, nous suggérons que ces investigations peu onéreuses pourraient être utilisées chez de nombreux patients ne pouvant bénéficier d'un traitement agressif, permettant de s'affranchir des techniques NGS. Des études comparatives sont cependant nécessaires pour pouvoir valider cette attitude.

Références

- [1] Swerlow SH, Campo E, Harris NL, Jaffe AS, Pileri SA, Stein H, *et al.* eds. *WHO classification of tumors of haematopoietic and lymphoid tissues*. Revised 4th Edition. Lyon, France : International Agency for Research on Cancer (IARC), 2017.
- [2] Saxena S, Wong ET. Heterogeneity of common hematologic parameters among racial, ethnic, and gender subgroups. *Arch Pathol Lab Med* 1990 ; 114 : 715-9.
- [3] Geneviève F, Galoisy AC, Mercier-Bataille D, Wagner-Ballon O, Trimoreau F, Fenneteau O, *et al.* Revue microscopique du frottis sanguin : propositions du Groupe Francophone d'Hématologie Cellulaire (GFHC). *Feuillets de Biologie* 2014 ; 317 : 7-16.
- [4] Goasguen JE, Bennett JM, Bain BJ, Vallespi T, Brunning R, Mufti GJ. Morphological evaluation of monocytes and their precursors. *Haematologica* 2009 ; 94 : 994-7.
- [5] Jugdutt BI. Monocytosis and adverse left ventricular remodeling after reperfused myocardial infarction. *J Am Coll Cardiol* 2002 ; 39 : 247-50.
- [6] Lynch DT, Hall J, Foucar K. How I investigate monocytosis. *Int J Lab Hem* 2018 ; 40 : 107-14.
- [7] Barrett Jr O. Monocytosis in malignant disease. *Ann Int Med* 1970 ; 73 : 991-2.
- [8] Barker S, Scott M, Chan GT. Corticosteroids and monocytosis. *N Z Med J* 2012 ; 125 : 76-8.
- [9] Butt NM, Lambert J, Ali S, Beer PA, Cross NCP, Duncombe A, *et al.* Guideline for the investigation and management of eosinophilia. *Br J Haematol* 2017 ; 176 : 553-72.
- [10] Arefi M, Garcia JL, Panarrubia MJ, Queizan JA, Hermosin L, Lopez-Corral L, *et al.* Incidence and clinical characteristics of myeloproliferative neoplasms displaying a PDGFB rearrangement. *Eur J Haematol* 2012 ; 89 : 37-41.
- [11] Reiter A, Gotlib J. Myeloid neoplasms with eosinophilia. *Blood* 2017 ; 129 : 704-14.
- [12] Malfuson JV. Hyperéosinophilie et affections hématologiques. *Hématologie* 2009 ; 15 : 254-5.
- [13] Klion AD. How I treat hypereosinophilic syndromes. *Blood* 2015 ; 126 : 1069-77.
- [14] Williamson PJ, Kruger AR, Reynolds PJ, Hamblin TJ, Oscier DG. Establishing the incidence of myelodysplastic syndrome. *Br J Haematol* 1994 ; 87 : 743-5.
- [15] Rollison DE, Howlander N, Smith MT, Strom SS, Merritt WD, Ries LA, *et al.* Epidemiology of myelodysplastic syndromes and chronic myeloproliferative disorders in the united states, 2001-2004, using data from the NAACCR and SEER programs. *Blood* 2008 ; 112 : 45-52.
- [16] Patnaik MM, Tefferi A. Chronic myelomonocytic leukemia : 2018 update on diagnosis, risk stratification and management. *Am J Hematol* 2018 ; 93 : 824-40.
- [17] Takahashi K, Pemmaraju N, Strati P, Noguera-Gonzalez G, Ning J, Bueso-Ramos C, *et al.* Clinical characteristics and outcomes of therapy-related chronic myelomonocytic leukemia. *Blood* 2013 ; 122 : 2807-11.
- [18] Patnaik MM, Vallapureddy R, Yalniz FF, Hanson CA, Ketterling RP, Lasho TL, *et al.* Therapy-related chronic myelomonocytic leukaemia (CMML) : molecular, cytogenetic and clinical distinctions from de novo CMML. *Am J Hematol* 2018 ; 93 : 65-73.
- [19] Such E, Cervera J, Costa J, Solé F, Vallespi T, Luno E, *et al.* Cytogenetic risk stratification in chronic myelomonocytic leukemia. *Haematologica* 2011 ; 96 : 375-83.
- [20] Tang G, Zhang L, Fu B, Hu J, Lu X, Hu S, *et al.* Cytogenetic risk stratification of 417 patients with chronic myelomonocytic leukemia from a single institution. *Am J Hematol* 2014 ; 89 : 813-8.
- [21] Itzykson R, Kosmider O, Renneville A, Gelsi-Boyer V, Meggendorfer M, Morabito M, *et al.* Prognostic score including gene mutations in chronic myelomonocytic leukemia. *J Clin Oncol* 2013 ; 31 : 2428-36.
- [22] Patnaik MM, Itzykson R, Lasho TL, Kosmider O, Finke CM, Hanson CA, *et al.* ASXL1 and SETBP1 mutations and their prognostic contribution in chronic myelomonocytic leukemia : a two-center study of 466 patients. *Leukemia* 2014 ; 28 : 2206-12.
- [23] Cazzola M. Clonal monocytosis of clinical significance. *Blood* 2019 ; 133 : 1271-2.
- [24] Geyer JT, Tam W, Liu YC, Chen Z, Wang SA, Bueso-Ramos C, *et al.* Oligomonocytic chronic myelomonocytic leukemia (chronic myelomonocytic leukemia without absolute monocytosis) displays a similar clinicopathologic and mutational profile to classical chronic myelomonocytic leukemia. *Modern Pathol* 2017 ; 30 : 1213-22.
- [25] Ricci C, Fermo E, Corti S, Molteni M, Faricciotti A, Cortelezzi A, *et al.* RAS mutations contribute to evolution of chronic myelomonocytic leukemia to the proliferative variant. *Clin Cancer Res* 2010 ; 16 : 2246-56.
- [26] Greenberg L. The classical nature of distinctive CMML monocytes. *Blood* 2017 ; 129 : 1745-6.
- [27] Fingerle G, Pforte A, Passlick B, Blumenstein M, Ströbel M, Ziegler-Heitbrock HWL. The novel subset of CD14+/CD16+ blood monocytes is expanded in sepsis patients. *Blood* 1993 ; 82 : 3170-6.
- [28] Saleh MN, Goldman SJ, LoBuglio AF, Beall AC, Sabio H, McCord MC, *et al.* CD16+ monocytes in patients with cancer : spontaneous elevation and pharmacologic induction by recombinant human macrophage colony-stimulating factor. *Blood* 1995 ; 85 : 2910-7.
- [29] Pilette C, Francis JN, Till SJ, Durham CR. CCR4 ligands are up-regulated in the airways of atopic asthmatics after segmental allergen challenge. *Eur Resp J* 2004 ; 23 : 876-84.
- [30] Tallone T, Turconi G, Soldati G, Pedrazzini G, Moccetti T, Vassalli G. Heterogeneity of human monocytes : an optimized four-color flow cytometry protocol for analysis of monocyte subsets. *J Cardiovasc Transl Res* 2001 ; 4 : 211-9.
- [31] Ziegler-Heitbrock L, Ancuta P, Crowe S, Dalod M, Grau V, Hart DN, *et al.* Nomenclature of monocytes and dendritic cells in blood. *Blood* 2010 ; 116 : e74-80.
- [32] Picot T, Aanei CM, Flandrin-Gresta P, Noyel P, Tondeur S, Tavernier Tardy A, *et al.* Evaluation by flow cytometry of mature monocyte subpopulations for the diagnosis and follow-up of chronic myelomonocytic leukemia. *Frontiers Oncol* 2018 ; 8 : 109.
- [33] Boyette LB, Macedo C, Hadi K, Elinoff B, Walters JT, Ramaswami B, *et al.* Phenotype, function, and differentiation potential of human monocyte subsets. *Plos ONE* 2017 ; 12 : e0176460.

- [34] Droin N, Solary E. Hétérogénéité des monocytes. *Feuillets de Biologie* 2014 ; 319 : 27-34.
- [35] Ziegler-Heitbrock L. Blood monocytes and their subsets : established features and open questions. *Frontiers Immunol* 2015 ; 6 : 423.
- [36] Selimoglu-Buet D, Wagner-Ballon O, Saada V, Bardet V, Itzykson R, Bencheikh L, et al. Characteristic repartition of monocytes subsets as a diagnostic signature of chronic myelomonocytic leukemia. *Blood* 2015 ; 125 : 3618-26.
- [37] Talati C, Zhang L, Shaheen G, Kuykendall A, Ball M, Zhang Q, et al. Monocyte subset analysis accurately distinguishes CMML from MDS and is associated with favorable prognosis. *Blood* 2017 ; 129 : 1881-3.
- [38] Selimoglu-Buet D, Bouchra B, Benayoun E, Toma A, Fenaux P, Quesnel B, et al. Accumulation of classical monocytes defines a subgroup of MDS that frequently evolves into CMML. *Blood* 2017 ; 130 : 832-5.
- [39] Zahid MF, Barraco D, Lasho TL, Finke C, Ketterling RP, Gangat N, et al. Spectrum of autoimmune diseases and systemic inflammatory syndromes in patients with chronic myelomonocytic leukemia. *Leuk Lymphoma* 2017 ; 58 : 1488-93.
- [40] Tarfi S, Harrivel V, Dumezy F, Guy J, Roussel M, Mimoun A, et al. Multicenter validation of the flow measurement of classical monocyte fraction for chronic myelomonocytic leukemia diagnosis. *Blood Cancer J* 2018 ; 8 : 114-24.
- [41] De Haas M, Kleijer M, Van Zwieten R, Roos D, Von Dem Borne AE. Neutrophil Fc gamma RIIIb deficiency, nature, and clinical consequences : a study of 21 individuals from 14 families. *Blood* 1995 ; 86 : 2403-13.
- [42] Loschi M, Peffault de Latour R, Socié G. L'hémoglobinurie paroxystique nocturne. *Hématologie* 2013 ; 19 : 319-30.
- [43] Patnaik MM, Parikh SA, Hanson CA, Tefferi A. Chronic myelomonocytic leukaemia : a concise clinical and pathophysiological review. *Br J Haematol* 2014 ; 165 : 273-86.
- [44] Melo JV, Myint H, Galton DA, Goldman JM. p190 BCR-ABL chronic myeloid leukemia : the missing link with chronic myelomonocytic leukemia ? *Leukemia* 1994 ; 8 : 208-11.
- [45] Verma D, Kantarjian HM, Jones D, Luthra R, Borthakur G, Verstovsek S, et al. Chronic myeloid leukemia (CML) with P190^{BCR-ABL} : analysis of characteristics, outcomes, and prognostic significance. *Blood* 2009 ; 114 : 2232-5.
- [46] Patnaik MM, Timm MM, Vallapureddy R, Lasho TL, Ketterling RP, Gangat N, et al. Flow cytometry based monocytes subset analysis accurately distinguishes chronic myelomonocytic leukemia from myeloproliferative neoplasms with associated monocytosis. *Blood Cancer J* 2017 ; e584 : 1-3.
- [47] Barraco D, Cerquozzi S, Gangat N, Patnaik MM, Lasho T, Finke C, et al. Monocytosis in polycythemia vera : clinical and molecular correlates. *Am J Hematol* 2017 ; 92 : 640-5.
- [48] Patnaik MM, Tefferi A. Chronic myelomonocytic leukemia : 2016 update on diagnosis, risk stratification and management. *Am J Hematol* 2016 ; 91 : 631-42.
- [49] Elliott MA, Verstovsek S, Dingli D, Schwager SM, Mesa RA, Li CY, et al. Monocytosis is an adverse prognostic factor for survival in younger patients with primary myelofibrosis. *Leuk Res* 2007 ; 31 : 1503-9.
- [50] Chapman J, Geyer JT, Khanlari M, Moul A, Casas C, Connor ST, et al. Myeloid neoplasms with features intermediate between primary myelofibrosis and chronic myelomonocytic leukemia. *Modern Pathol* 2018 ; 31 : 429-41.
- [51] Rumi E, Pietra D, Pascutto C, Guglielmelli P, Martinez-trillos A, Casetti I, et al. Clinical effect of driver mutations of JAK2, CALR, or MPL in primary myelofibrosis. *Blood* 2014 ; 124 : 1062-9.
- [52] Wang SA, Galili N, Cerny J, Sechman E, Chen SS, Loew J, et al. Chronic myelomonocytic leukemia evolving from preexisting myelodysplasia shares many features with de novo disease. *Am J Clin Pathol* 2006 ; 126 : 789-97.
- [53] Rigolin GM, Cuneo A, Roberti MG, Bardi A, Castoldi G. Myelodysplastic syndromes with monocytic component : hematologic and cytogenetic characterization. *Haematologica* 1997 ; 82 : 25-30.
- [54] Singh ZN, Post GR, Kiwan E, Maddox AM. Cytopenia, dysplasia and monocytosis : a precursor to chronic myelomonocytic leukemia or a distinct subgroup ? Case reports and review of literature. *Clin Lymphoma Myeloma Leuk* 2011 ; 11 : 293-317.
- [55] Geyer JT, Tam W, Liu YC, Chen Z, Wang SA, Bueso-Ramos C, et al. Oligomonocytic chronic myelomonocytic leukemia (chronic myelomonocytic leukemia without absolute monocytosis) displays a similar clinicopathologic and mutational profile to classical chronic myelomonocytic leukemia. *Modern Pathol* 2017 ; 30 : 1213-22.