

Les ancrages squelettiques en 2021 : nouvelles réflexions, nouvelles perspectives. Un entretien avec Heinz Winsauer

Heinz WINSAUER¹, Stéphane RENGER^{2*}

Propos recueillis et traduits par Stéphane Renger

¹ 6900 Bregenz, Belruptstrasse 59, Autriche

² 13 rue du Temple, 68300 St Louis, France



Heinz Winsauer a obtenu son doctorat en médecine à l'Université d'Innsbruck (Autriche) en 1980, puis effectué quatre années cliniques en médecine générale et en soins intensifs. En 1985, il poursuit son parcours à la faculté dentaire d'Innsbruck où il suit un programme de spécialisation sur trois ans pour devenir orthodontiste. Depuis 1990, il exerce en pratique privée avec son fils Clemens Winsauer à Bregenz en Autriche. Il est également professeur à mi-temps au sein des universités de Berne et de Genève (Suisse).

En 1998, il fut le premier orthodontiste à obtenir l'European Board et, depuis lors, est un membre actif de la Société Européenne d'Orthodontie.

Il est auteur et co-auteur de plus de 17 publications et de 4 chapitres dans différents livres.

En 2017, il fut conférencier lors du pré-congrès et conférencier principal lors du symposium de l'EOS dont le sujet était l'expansion maxillaire assistée par les minivis chez les adultes.

Il a donné de nombreuses conférences internationales et détient huit brevets internationaux dans le domaine de l'orthodontie. En 2021, il est invité en tant que conférencier au congrès de l'AAO à Boston pour parler de ses sujets de prédilection.

Il a mené des recherches scientifiques à l'Université dentaire de Graz et à l'Université internationale de Catalogne en Espagne. Ses centres d'intérêt principaux sont l'expansion maxillaire chez l'adulte sans chirurgie, la quantification des forces et moments lors de l'expansion et leur forme, les traitements orthodontiques avec ancrage intra-osseux et l'ostéogénèse lors de la distraction médiane mandibulaire.

Stéphane Renger : *Heinz Winsauer, vous serez un des prestigieux conférenciers de la 92^e réunion scientifique de la SFODF à Lyon le 21 mai 2021 ayant pour thème « 100 ans d'innovations en orthodontie au service de nos patients ». Ce congrès sera également l'occasion de fêter le centenaire de la SFODF. C'est un grand honneur pour nous que vous ayez accepté cette invitation dans l'objectif de partager votre expérience avec les orthodontistes français. Avant cet événement et pour mieux vous connaître, nous souhaiterions pouvoir échanger avec vous sur divers sujets et évoquer quelques aspects de votre travail actuel.*

Pouvez-vous nous expliquer votre carrière professionnelle ?

Heinz Winsauer : *Mon père est ingénieur en mécanique et j'ai appris déjà très jeune à imaginer des objets en trois dimensions. À l'âge de 15 ans déjà,*

j'avais créé et installé mon premier moteur thermique sur ma bicyclette. Ensuite, j'ai tout d'abord effectué mes études de médecine, puis en dentaire car j'étais davantage intéressé par les aspects manuels de la discipline. L'orthodontie m'a semblé être la matière dans laquelle je pouvais combiner à la fois imagination et dextérité manuelle.

SR : *Quels étaient les événements déclenchants qui vous ont orienté et lancé vers une carrière orthodontique ?*

HW : *Durant ma formation en orthodontie à l'Université d'Innsbruck en Autriche, je proposais régulièrement mes idées pour essayer de résoudre certains problèmes. C'est ainsi que j'ai réellement étonné le Professeur Richter qui m'a immédiatement proposé une place dans son service en orthodontie.*

* Correspondance : docteur.renger@orange.fr

SR : Outre votre pratique quotidienne au cabinet, qu'est-ce qui vous a motivé à être si actif dans votre profession ?

HW : « Les changements débutent dans vos pensées. Si vous réussissez à rêver de quelque chose que vous pouvez difficilement imaginer, vous obtiendrez quelque chose que vous n'auriez jamais imaginé ! ».

Cette phrase m'a accompagné durant toute ma vie et notre monde est rempli d'une multitude de changements positifs.

Notre profession n'en est bien sûr pas exclue. De nouveaux matériaux, de nouvelles techniques, de nouvelles approches ont ainsi été inventés... Il est assez difficile de mettre de côté les choses que nous utilisons et connaissons bien pour permettre et autoriser que d'autres, complètement nouvelles, émergent dans nos vies. N'oublions pas que nous avons l'un des plus beaux métiers du monde !

SR : Les minivis ou les ancrages squelettiques temporaires de façon plus générale ont un nombre important d'indications. Mais, pour vous et selon votre grande expérience dans le domaine, quelles en sont les meilleures ?

HW : Les minivis trouvent de nombreuses indications au niveau du palais antérieur. Leur taux de succès est de 98,4 % comparé à 71 % lorsqu'elles sont placées entre les racines dentaires³.

Les positions M4 et M5, que j'ai décrites dans l'*European Journal of Orthodontics* en 2014⁷, sont caractérisées par des épaisseurs osseuses de 7 à 14 mm. La meilleure indication à ce niveau est l'expansion palatine à tout âge et, bien sûr, la distalisation, la mésialisation et l'ancrage des dents postérieures. Il est également possible à cet endroit d'ingresser les molaires et de redresser les canines retenues.

M4 est le « point d'entrée » pour une insertion en toute sécurité au niveau du palais antérieur. Il se situe à mi-chemin entre la ligne médiane et la cuspide palatine de la première prémolaire, approximativement au niveau de la troisième rugosité palatine.

Le point M5 offre également une bonne quantité d'os et se situe au ratio 2/3 - 1/3 entre cette même ligne médiane palatine et la seconde prémolaire. Avec une angulation distale appropriée de la minivis, le point d'entrée de cette dernière peut-être plus mésial (zone bleu clair) au niveau des 14 et 24. Ceci aboutit à une région bilatérale en forme de semelle (ou « d'empreintes de pieds ») au niveau de laquelle les minivis peuvent être insérées. Deux minivis par côté sont habituellement utilisées chez les adultes nécessitant une expansion maxillaire (Fig. 1).

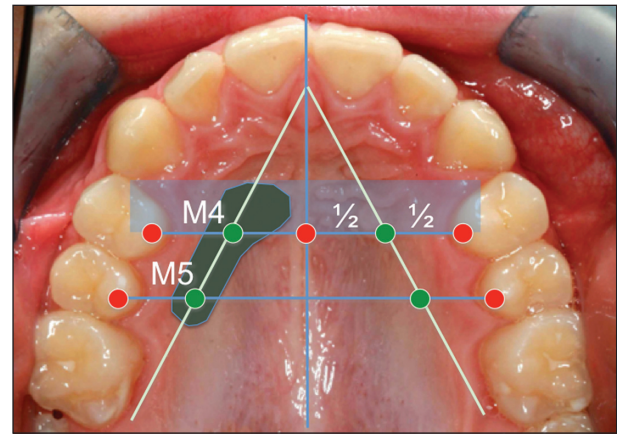


Figure 1
Positions de M4 et M5.

SR : Les minivis sont devenues vraiment populaires pour les orthodontistes. Quand elles sont utilisées de façon appropriée, elles améliorent la qualité du traitement et offrent la possibilité de nouvelles alternatives thérapeutiques. Néanmoins, la littérature scientifique mentionne un taux d'échec des minivis qui oscille entre 13,5 et 16,4 % (études systématiques de Paulson, et al.⁵ et de Schatzle, et al.⁶). J'imagine que votre taux de succès est bien supérieur. Pourriez-vous, s'il vous plaît, nous donner, sur la base de votre expertise, quelques conseils de façon à améliorer ce taux de succès ?

HW : Cet article de Schatzle de 2009⁶ compare les implants palatins aux minivis dans la région antérieure du palais. La plupart des minivis examinées dans cet article avaient une longueur de 6 à 8 mm et approximativement 1,2 mm de diamètre. Depuis lors, la longueur et le diamètre ont augmenté dans notre pratique. J'utilise le plus souvent des minivis de 14 à 16 mm de long et de 2,5 mm de diamètre (Jeil Medical, Dual Top Jet Screw). En 2017, Hourfar, et al.³ ont trouvé que 98,4 % de ces minivis au niveau du palais antérieur ont été insérées en toute sécurité et sont stables. Ceci confirme mon expérience. Une minivis ne devrait jamais rester sans force au niveau du palais après son insertion. Nous les connectons directement à nos appareils thérapeutiques ou relient deux minivis par pont de collage de façon à obtenir une stabilité osseuse (secondaire) durant les trois mois de cicatrisation.

« La règle des 15° » est particulièrement importante pour la réussite :

- pour une insertion en position M4 : 15° en direction vestibulaire, 15° en direction distale,
- pour une insertion en position M5 : 15° en direction vestibulaire, 15° en direction mésiale.

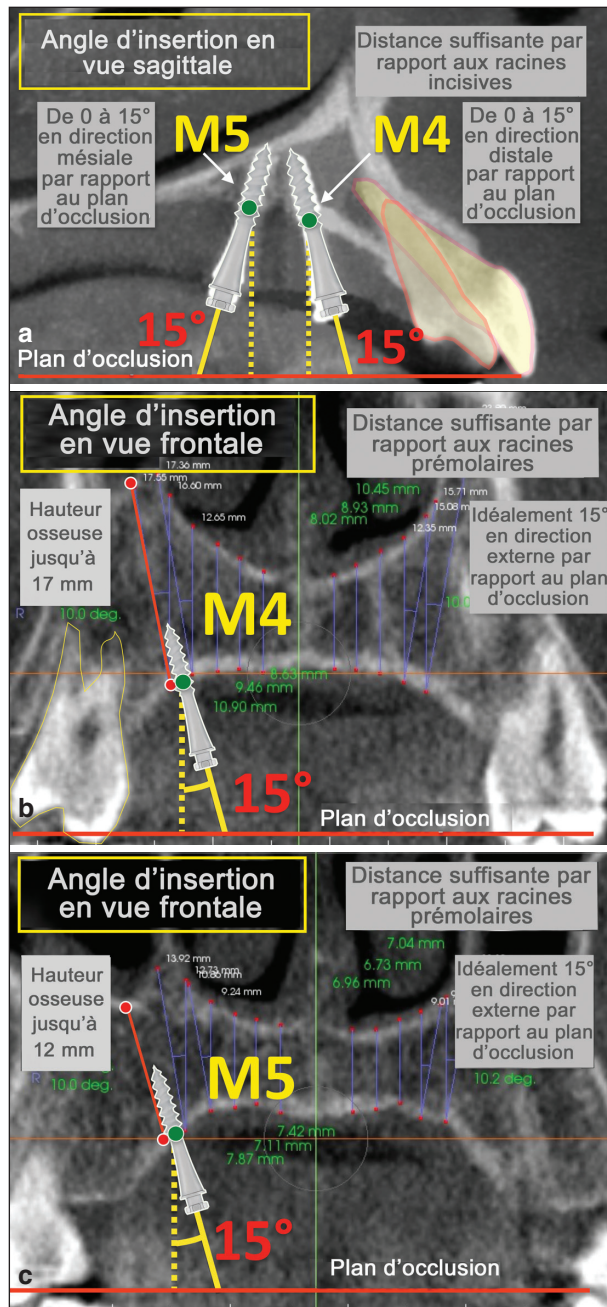


Figure 2

(a) M4 et M5 en vue sagittale, (b) M4 en vue frontale et (c) M5 en vue frontale.

- Lorsque l'on regarde de côté, les minivis en M4 devraient alors avoir un axe approximatif de 15° en distal (à distance des racines des incisives). La direction de l'insertion au niveau de M5 est cependant approximativement de 15° dans une direction mésiale de façon à ne pas pénétrer le sinus maxillaire si possible (Fig. 2a). De plus, au niveau du « point d'entrée », l'inclinaison de cet axe d'insertion des minivis est ainsi très importante.

- En regardant de face, l'inclinaison de l'axe d'insertion des minivis est approximativement de 15° vers le haut et vers l'extérieur (exemple, en figure 2b et c, d'une minivis Dual Top de 14 mm et des minivis au point d'entrée M4 et M5).

SR : Concernant la stabilité primaire des minivis, la surface de contact minivis/os (ou « Bone Implant Contact ») est un point clé, mais pensez-vous que les minivis sont partiellement ostéointégrées ?

HW : Oui, je crois fermement que les minivis sont ostéointégrées. Cependant, grâce à leur surface lisse, les cellules osseuses ne peuvent pas croître de façon rétentive autour d'elles. De ce fait, elles peuvent ainsi être déposées plus facilement.

Il existe des études montrant qu'une nouvelle apposition osseuse apparaît autour du titane des minivis, par exemple au niveau du sinus maxillaire. Je n'effectue ainsi aucun préforage au niveau du maxillaire. Il n'était d'ailleurs pas nécessaire pour plus de 7000 minivis insérées.

Cela montre de façon significative une meilleure stabilité primaire. Une chose est sûre, cependant : plus longtemps la minivis reste en bouche, moins il y a de chance qu'elle devienne mobile.

Certaines minivis sont restées en bouche pendant plus de cinq ans, voire davantage. Si la tête de la minivis ne touche pas la gencive, nous ne verrons jamais d'infection gingivale. De plus, une zone sans filetage au niveau gingival améliore de façon significative le pronostic.

SR : Ces ancrages peuvent donc rester en bouche pendant longtemps, mais comment gérez-vous cette période délicate après insertion chirurgicale des minivis ?

HW : Nous connectons les minivis directement après leur insertion à l'appareil orthodontique ou relierons deux minivis entre elles. Ceci se fait de façon systématique, particulièrement après expansion palatine chez des patients âgés de plus de 18 ans (Fig. 3).

SR : Idéalement, les minivis ont une forme qui leur permet d'augmenter leur stabilité osseuse. D'un point de vue biomécanique, certaines des minivis que vous utilisez ont un col très long, donc une longue partie de la minivis est extra-osseuse. Comment gérez-vous les forces en porte-à-faux qui s'exercent dans ce cas ?

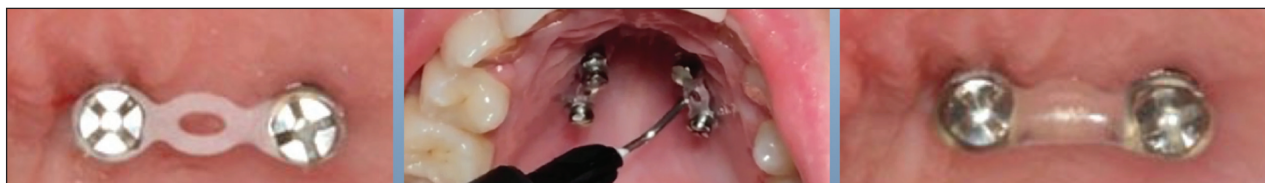

Figure 3
Différents types de connexion entre deux minivis.

HW : J'utilise exclusivement des minivis du type « Jet screws » (Jeil company, Corée du Sud). Leur filetage s'étend sur seulement 7 mm. La partie supérieure du fût est lisse et, pour cette raison, n'irrite pas la gencive. Je ne vois pas la raison pour laquelle il serait nécessaire d'avoir un filetage au niveau de la gencive. Aujourd'hui, je sais pourquoi nous observons des irritations chroniques précisément à ce point : c'est qu'à l'époque nous utilisions justement ces minivis avec ce type de filetage qui se prolongeait jusqu'à la tête des minivis.

Cette caractéristique nous autorise également à une insertion avec une angulation plus verticale (règle des 15°). Une partie significative de la partie supérieure du fût peut rester libre dans la cavité orale et la langue n'est donc pas irritée (Fig. 4a et b).

La longueur des minivis *Jet screws* varie de 12 à 16 mm et propose ainsi différentes longueurs de fût conique. Un diamètre plus large (2 mm) garantit une meilleure stabilité osseuse, c'est-à-dire une stabilité idéale pour l'expansion maxillaire.

SR : Comment évaluez-vous la longueur des minivis (dans l'os et dans les tissus mous) avant leur insertion ? Dans quels cas pensez-vous qu'une imagerie est nécessaire ?

HW : En dentition mixte, j'utilise en général des minivis de 12 mm et, en denture permanente, des longueurs de 14 mm. Cependant, dans certains cas, des longueurs de 16 mm sont préférables. C'est l'aiguille d'injection qui sert d'outil de mesure de ces longueurs. Du fait que la gencive est parcourue en diagonal (avec une insertion angulée à 15°), il faut ajouter une longueur intra-osseuse d'environ 5 à 7 mm à cette distance (Fig. 5).

Aussi, la crainte liée à l'usage de ces minivis longues nous oriente parfois vers des minivis plus courtes, alors qu'il est important de toujours choisir les minivis les plus longues en cas de doute.

Concernant l'imagerie, je n'avais pas de Cone Beam pour la pose de mes premières 5000 minivis. À l'époque, j'étudiais toujours mes radiographies

panoramiques attentivement. Les plus grands dangers sont les hyperpneumatisations sinusiennes et les dents mal positionnées.

Un sinus de grande taille peut être observé sur une radiographie panoramique et sa limite anatomique se situe en général en distal de la première prémolaire. S'il n'est pas possible d'observer cela, il y a un risque que la minivis soit insérée directement dans le sinus maxillaire comme elle pénétrerait dans une coquille d'œuf. Des dents déplacées du côté palatin sont bien visibles sur une radiographie panoramique (par comparaison de la largeur du germe dentaire d'un côté par rapport à l'autre, le germe plus large est un signe certain qu'il se situe davantage en direction palatine).

Aujourd'hui, je dispose de mon propre Cone Beam. Dans certains cas particuliers, ce type d'imagerie m'aide à insérer mes ancrages en toute sécurité ou à éviter certains écueils et parfois à ne pas les poser du tout !

Je suis d'ailleurs en train de rassembler ce type de données pour de futures présentations dont l'objectif sera de comparer les radiographies panoramiques aux Cone Beam associés. Les résultats sont surprenants !

SR : Utilisez-vous des minivis pour la plupart de vos patients ? Est-ce le plus souvent chez les adultes ?

HW : Je les utilise en effet pour un grand nombre de mes patients. Nous avons calculé les pourcentages durant les trois dernières années : il s'agit de 68 % des adultes (patients âgés de plus de 18 ans) et 65 % des enfants et adolescents entre 6 et 18 ans. La raison de ce fort pourcentage réside en notre faible taux d'extraction.

Les appareils de distalisation sont vraiment efficaces, ne nécessitent aucune coopération et sont invisibles. Cela correspond aux tendances actuelles qui visent à l'économie tissulaire. Une autre raison de leur usage fréquent est la possibilité de corriger les décalages des médianes à l'arcade supérieure ou inférieure sans engendrer d'effets parasites.

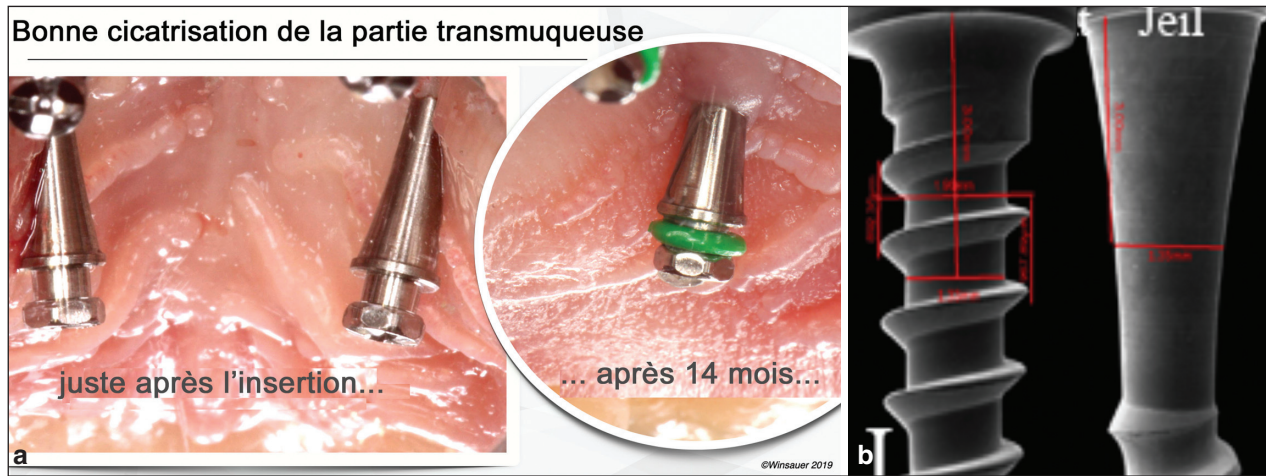


Figure 4

(a) Photographies de minivis avec col lisse long au moment de l'insertion et 14 mois après. (b) Minivis avec col lisse court (filetage allant jusqu'à la tête de la minivis) ou long.

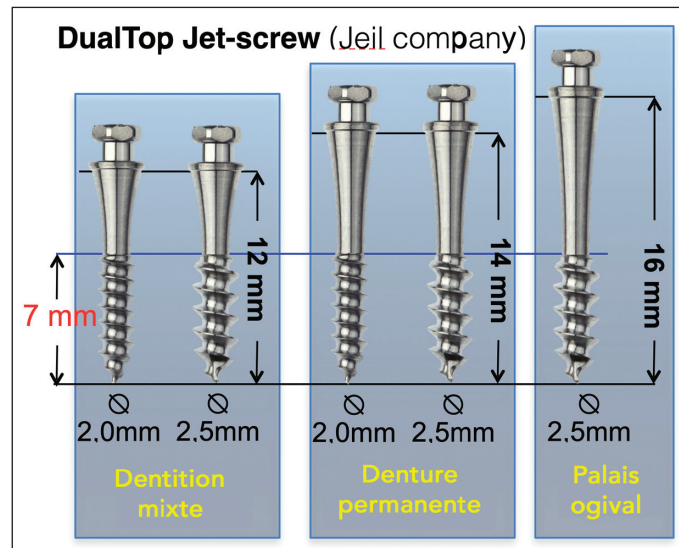


Figure 5

Minivis de diamètre 2 mm avec un col de longueur variable.

Les expansions maxillaires sont maintenant quasi exclusivement effectuées à l'aide des minivis et ceci dès l'âge de sept ans.

Ces ancrages trouvent une excellente indication à l'adolescence car ils sont petits, invisibles, ne modifient pas l'élocution, se nettoient facilement et peuvent facilement rester en place en tant que contention pour une période de deux ou trois ans.

Quand je traite plusieurs enfants d'une même famille, de nombreux parents me demandent la raison pour laquelle je n'utilise pas cette technique pour leurs autres enfants également !...

SR : Vous avez développé différents brevets en orthodontie : pouvez-vous nous en parler davantage ?

HW : Mon premier brevet était une clé de mesure de torque, puis un instrument permettant de plier les fils dans le troisième ordre entre deux attaches et de mesurer leur amplitude. Il s'en est suivi un petit miroir (*Reflex Communicator*) monté dans le scalytique et qui peut se plier. Cela rend les choses plus simples pour expliquer aux patients durant leur traitement comment se brosser leurs dents ou placer leurs élastiques. Au début des années 2000, le *Flex Developer* a été inventé comme une mécanique de correction de classe II composée d'une tige indestructible et résiliente en polyamide, de longueurs variables. Ce système peut générer des forces jusqu'à 600 cN et, grâce à cela, corriger des classes II très rapidement.

L'appareil homologue était l'appareil *Herbst Developer*, une construction tubulaire télescopique qui peut être reliée directement aux attaches. Ceci signifie que des dysmorphies squelettiques sévères de classe II peuvent être traitées en agissant sur la croissance mandibulaire pendant 6-8 mois. Un autre appareil est le *Tiger mini-mold*, un moule spécial en silicone permettant de former des plans de morsure jusqu'à 10 mm de long, ces appareils, ou *bite blocks*, supérieurs et antérieurs peuvent être fabriqués les uns à côté des autres.

Le *Piggyback spring* est un ressort en compression qui peut être serti à n'importe quel moment au cours du traitement. Il sépare les dents de façon très efficace.

L'un des plus importants brevets est un appareil couplé aux minivis, ré-ajustable en compression, appelé *Top jet* qui peut être installé en bouche en 5 mn seulement. Il pousse les dents postérieures de façon fiable de plusieurs millimètres en direction distale, est invisible et efficace sans solliciter la coopération des patients. Cela signifie que de nombreuses extractions de prémolaires peuvent être ainsi évitées.

Un autre brevet était aussi une connectique à coller en forme de « collier », qui permet à de nombreux appareils tels que le *Micro-expander* de se relier mais de façon réversible à la tête d'une minivis (*Jet screw*).

Avec le *Tiger powerscrew*, un double vérin télescopique de type Hyrax a été développé pour les expansions palatines. Ce dernier peut être activé et contrôlé par le patient lui-même en utilisant une clé hexagonale.

Parmi les personnes qui m'ont soutenu dans le développement de ces différents appareils orthodontiques, les plus importantes sont le Professeur André Walter (Barcelone), mais aussi mes deux fils Julian et Clémens Winsauer et mon épouse Kamila. Nous sommes actuellement en train de travailler sur le développement d'un tout nouveau système de minivis qui permet l'usage aisé d'appareils d'expansion pré-fabriqués, ainsi que d'autres appareils. Tous ces appareils sont décrits sur www.tigerdental.com.

SR : *Vous nous avez montré la possibilité d'une expansion effectuée uniquement grâce à l'usage d'ancrages osseux maxillaires, dont l'objectif est de contrôler les forces utilisées. Votre conseil est de ne pas dépasser 500 cN lors de ce protocole d'expansion : pouvez-vous nous éclairer sur les facteurs qui ont abouti à ces mesures limites et si ces*

dernières sont les mêmes pour tous les patients quels que soient leur âge ou leur sexe ?

HW : Tous les appareils d'expansion ou les disjoncteurs (de type Hyrax) ont un protocole qui, selon moi, nécessite une activation continue du vérin jusqu'à ce que notre objectif soit atteint ou, chez les adultes, jusqu'à ce que l'appareil se déforme et/ou montre des effets secondaires significatifs.

Au départ, le MICRO-4 d'expansion était activé de cette façon. Mais, cependant, il était clair que du fait de la construction extrêmement rigide de l'appareil et du transfert direct des forces aux deux parties du maxillaire, il existait un énorme potentiel de risques de créer des forces excessives. Depuis que l'activation se fait avec une tige de 8 cm de long, nous utilisons l'appareil d'expansion en tant qu'outil de mesure. La probable force d'activation à l'extrémité de la clé est mesurée en utilisant un dynamomètre et ne doit pas dépasser 500 cN (gr). Les mesures effectuées à l'Université de Catalogne par le Dr André Walter ont montré que ces valeurs correspondent à des forces distribuées d'environ 110 newtons. Nous n'avons pas observé ni d'effets secondaires pour le patient, ni de déformation de l'appareil.

Une étude de Mao en 2002⁴ sur la différence entre une force constante et une force intermittente sur les sutures m'a inspiré quant à l'usage d'un protocole de forces polycycliques. Depuis lors, nous avons observé des adultes (que ce soit des hommes ou des femmes de plus de 50 ans) présenter plus de 80 % de chances de montrer l'expansion requise sans nécessiter de chirurgie orthognathique.

Les figures 6 et 7 montrent un appareil d'expansion MICRO-4 posé chez une femme de 38 ans, avec 11,5 mm d'expansion en quatre mois sans assistance chirurgicale. L'écrou hexagonal a été échangé pour un autre plus long. Le protocole polycyclique d'activation FcP (*Force controlled Protocol*) n'excède jamais 500 cN de force d'activation, l'ouverture/fermeture de l'appareil d'expansion est réalisée deux fois par jour.

SR : *Votre protocole polycyclique d'activation FcP (Force controlled Protocol) semble montrer des avantages pour ouvrir la suture maxillaire : est-il appliqué pour tous vos patients ?*

HW : Oui, ce protocole est appliqué pour tous nos patients âgés de plus de 15 ans. Le patient ne doit pas tourner plus qu'une activation (un côté de

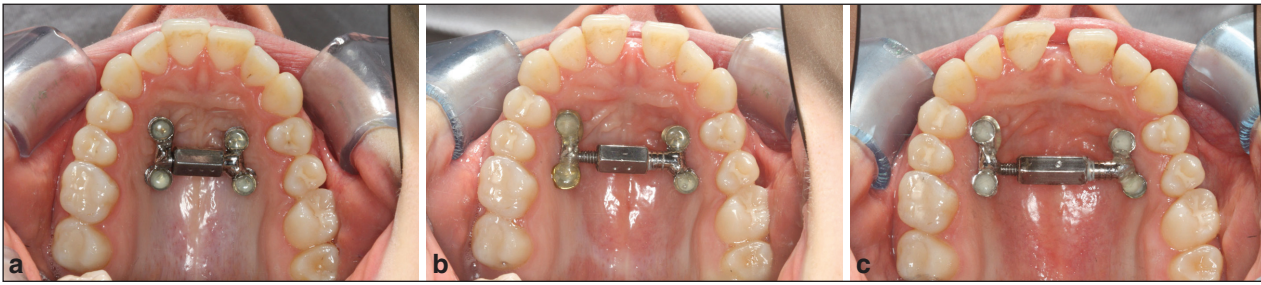


Figure 6

(a) Appareil MICRO-4 avant le début du protocole, (b) MICRO-4 avant le changement du premier vérin, (c) MICRO-4 après quatre mois du protocole.

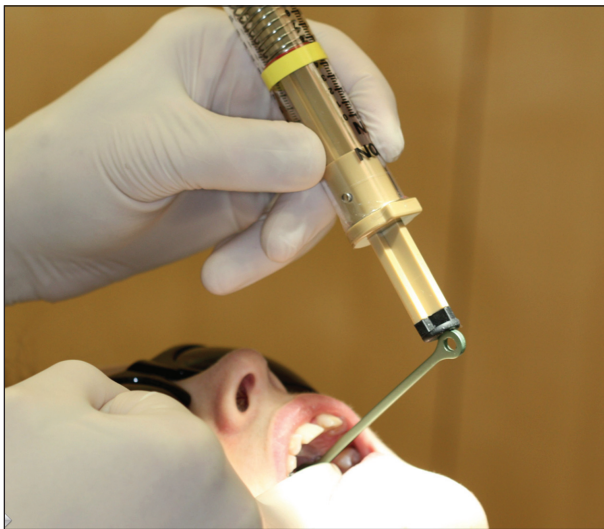


Figure 7
MICRO-4, le contrôle de force.

l'écrou hexagonal = 0,17 mm) tous les deux jours, même si la force est inférieure à 500 cN.

SR : Pensez-vous que ce protocole durant l'expansion aide à obtenir un meilleur taux de succès lors des disjonctions maxillaires ?

HW : Je pense que cette politique d'ouverture et de fermeture est responsable du taux de succès. Limiter l'amplitude des forces est un gage de sécurité.

SR : Quelle est votre attitude face à l'absence d'apparition de diastème après sept jours d'expansion et quelles décisions prendre si la suture ne s'ouvre pas du tout ?

HW : Pour les sept premiers jours, le vérin est activé de façon continue à un rythme de 0,35 mm par jour (deux côtés de l'écrou hexagonal). Si, après sept jours, le diastème s'observe lors du rendez-vous de contrôle, ceci est encourageant et suggère une poursuite habituelle du traitement. Après cette

première semaine, tous les patients, qu'ils présentent un diastème ou non, doivent débuter le protocole FcP. Chez certains patients, l'élargissement du maxillaire s'effectue de façon continue ; chez d'autres, nous autorisons trois à quatre mois de protocole FcP. Dans la plupart des cas, la suture semble effectuer une « maturation » et soudainement commence à s'ouvrir ! Les patients qui montrent des sensations de pression au niveau de la racine du nez, au niveau de l'arcade zygomatique et sous le nez lors de l'ouverture et de la fermeture sont appelés « répondeurs ». Ils ont une forte probabilité que l'expansion se réalisera avec succès.

Les patients qui ne montrent pas ce type de signe vont s'orienter vers une ostéotomie du maxillaire après trois-quatre mois et peuvent ensuite poursuivre l'expansion avec le même MICRO-4 (expansion assistée par la chirurgie).

SR : L'âge est un facteur limitant pour les disjonctions traditionnelles. Par l'illustration d'une étude de Betts, Vanarsdall, et al.², vous nous avez montré lors de votre dernière conférence virtuelle (journée de formation continue pour la SFODF en septembre 2020), que 79,3 % des orthodontistes allemands estiment que 19,3 ans est l'âge limite pour l'expansion du maxillaire. Après cet âge, et pour ces orthodontistes, l'expansion devrait être assistée par la chirurgie...

Quelle est votre opinion concernant cette limite ?

HW : Comme déjà mentionné ci-dessus, les chances sont vraiment très bonnes jusqu'à l'âge de 34 ans et la probabilité d'avoir recours à une assistance par de la chirurgie sont faibles. Après cela, les chances de succès diminuent. Selon moi, une tentative devrait toujours être entreprise dans tous les cas, puisqu'il n'y a quasiment aucun effet secondaire à craindre avec ces appareils, si les règles données sont respectées ! Je pense que nous pouvons limiter le nombre de

chirurgies et obtenir de beaux succès pour nos patients en tant qu'orthodontistes (une belle esthétique grâce à un sourire large, l'obtention d'espaces sans extraction dentaire, l'amélioration de la respiration nasale, la disparition des ronflements, etc.).

SR : *Quels sont pour vous les meilleurs signes anatomiques ou classifications qui pourraient aider les orthodontistes à déterminer si une suture est encore active chez le patient adulte (pour un meilleur pronostic avant l'expansion) ?*

HW : Angelieri et Cevidanes¹ ont décrit en 2013 différentes étapes au niveau de la suture médiane palatine sur un Cone Beam : ils montrent cinq stades progressifs de maturation. Nous avons suivi cette classification pendant une longue période et nous ne pouvons réellement différencier les cas les plus simples des plus difficiles lors de nos expansions. Ces auteurs soulignent dans leur article que leur classification ne devrait pas être utilisée pour des raisons diagnostiques. Par l'ouverture et la fermeture continue, une suture semble se former à nouveau. Ceci est également confirmé par mon chirurgien, quand il observe malgré tout une ouverture verticale de la suture chez des patients sans diastème per-opératoire au niveau de l'épine nasale antérieure (Fig. 8a).

J'ai également observé ce phénomène à la mandibule lors de la distraction médiane mandibulaire. Là aussi, après plusieurs semaines de traction latérale au niveau des deux moitiés de la mandibule, une suture médiane s'est formée, qui actuellement n'a jamais été décrite dans un livre d'anatomie ! (Fig. 8b). Dans ce cas également, le chirurgien peut scinder la mandibule en deux parties au niveau du quart supérieur avec un scalpel.

SR : *Est-ce que les forces appliquées et les protocoles sont les mêmes lors des disjonctions conventionnelles et lors des disjonctions associées à des minivis ?*

HW : Les mêmes protocoles peuvent être utilisés pour les expansions avec MICRO-2 et les expansions hybrides qui sont connectées à deux minivis mais avec une force limitée à 250 cN. Pour faire cela, nous utilisons un dynamomètre situé à l'extrémité de la tige d'activation (Fig. 7).

SR : *Vous nous avez montré d'excellents résultats pour des patients avec des problèmes transversaux. Je suis certain que vous les utilisez souvent pour corriger bien d'autres anomalies dans le sens vertical ou sagittal.*

Nous aurons la chance de voir ce type de cas cliniques et d'autres diverses applications durant votre prochaine

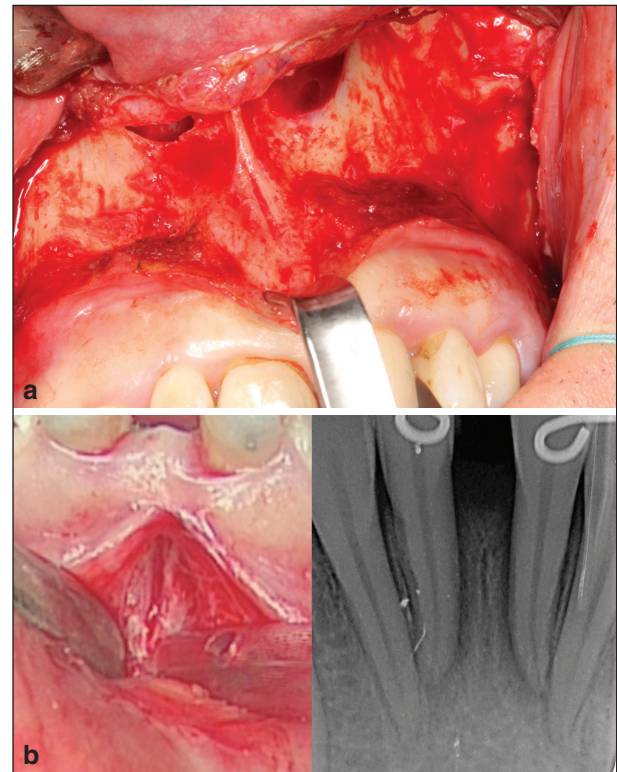


Figure 8

(a) Ouverture de la suture maxillaire. (b) Apparition d'une nouvelle « suture » au niveau mandibulaire.

conférence pour la 92^e réunion scientifique de la SFODF à Lyon au mois de mai prochain. Mais utilisez-vous également les ancrages squelettiques pour des distractions alvéolo-dentaires ? Pour des méthodes telles que le « bone stretching » pour des dents anylosées, par exemple ?

HW : Les minivis en position M4 et M5 peuvent être également utilisées pour des mésialisations, lorsque les incisives latérales sont absentes, ou pour l'intrusion molaire.

Je suis très reconnaissant de votre aimable invitation pour le prochain congrès de Lyon et je vais présenter lors de ma conférence des applications simples mais réelles, effectuées en seulement cinq ou dix minutes au fauteuil. Aujourd'hui, je dirais ceci : « si quelqu'un voulait m'empêcher d'utiliser des minivis lors de ma pratique, je pense que je ne voudrais plus exercer mon métier d'orthodontiste ».

SR : *Insérez-vous les minivis personnellement ou déléguez-vous cette tâche dans certains cas à un chirurgien ?*

HW : Je place toutes nos minivis moi-même et, depuis que nous disposons d'un Cone Beam, la tâche est devenue encore plus simple.

C'est le même effort que de coller une attache ou, pour un médecin, de faire une injection.

SR : *Pensez-vous que l'utilisation de nouvelles technologies comme les minivis peut expliquer la diminution du pourcentage de chirurgie orthognathique ? Pensez-vous que nous pouvons obtenir de meilleurs résultats que la chirurgie orthognathique dans certains cas particuliers ?*

HW : Nous observons effectivement une diminution des indications chirurgicales. Mais ce que nous réalisons est que nous avons rarement besoin d'extraction. Un bon exemple nous en a été donné par le Dr Garnier, orthodontiste français. On lui a expliqué que sa fille devait subir une chirurgie dans le but d'élargir son maxillaire. À Paris, il a entendu la possibilité d'une technique d'expansion non chirurgicale et a ainsi suivi, avec sa fille, un cours à Bregenz. Sur place, nous avons inséré l'appareil d'expansion MICRO-4. L'articulé inversé s'est corrigé rapidement et son traitement s'est terminé avec des résultats esthétiques et stables. Depuis lors, il a effectué des centaines d'expansions avec les appareils MICRO-2 et MICRO-4.

SR : *Quels sont les cas qui présentent un réel challenge dans votre pratique orthodontique ?*

HW : En premier lieu, les *openbites*. La cause : les tissus mous et les fonctions. Ces paramètres sont difficiles à influencer. En second lieu, les canines incluses. Leur traitement est habituellement plus long que trois ans, si vous incluez la correction de l'inclinaison radiculaire.

Ces deux cas consomment beaucoup d'énergie pour le patient et le praticien.

SR : *Quels sont vos projets actuels et vos recherches en cours ?*

HW : Nous sommes actuellement en train de tester un tout nouveau système de minivis, qui permet un placement immédiat de différents appareils en extemporané (sans étape de laboratoire). Le second est un nouvel appareil simplifié de distalisation et de mésialisation, également inséré à la minute et sans étape de laboratoire.

SR : *Comment voyez-vous notre profession dans le futur ?*

HW : Très prometteuse ! Je pense que nous avons le plus beau métier que nous puissions imaginer. Il y a trois ans, elle représentait la première profession aux États-Unis ! Nous créons la beauté « sans cicatrice » et donnons à nos patients une bonne estime d'eux-mêmes. De plus, nous avons une bonne communication avec eux et des emplois du temps remplis, même en période de pandémie !

SR : *Merci beaucoup, M. Winsauer, d'avoir répondu à ces questions. Nous sommes impatients de pouvoir vous écouter lors de votre conférence du 21 mai prochain ayant pour thème : « Simplifiez-vous la vie au fauteuil : les mini-vis prêtes à l'emploi » lors de la 92^e réunion scientifique de la SFODF à Lyon (informations et inscriptions : <https://www.sfodf-lyon2021.com>). Nous vous remercions d'avoir entre-temps partagé votre expérience et votre vision de la profession avec les lecteurs de l'Orthodontie Française.*

Liens d'intérêt

Heinz Winsauer est conférencier pour la société Tiger Dental®.

Références

1. Angelieri F, Cevidanes LHS, Franchi L, Gonçalves JR, Benavides E, McNamara JA Jr. Midpalatal suture maturation : classification method for individual assessment before rapid maxillary expansion. *Am J Orthod Dentofacial Orthop* 2013;144(5):759-769.
2. Betts NJ, Vanarsdall RL, Barber HD, Higgins-Barber K, Fonseca RJ. Diagnosis and treatment of transverse maxillary deficiency. *Int J Adult Orthodon Orthognath Surg* 1995;10(2):75-96.
3. Hourfar J, Bister D, Kanavakis G, et al. Influence of interradicular and palatal placement of orthodontic mini-implants on the success (survival) rate. *Head Face Med* 2017;13(14). <https://doi.org/10.1186/s13005-017-0147-z>.
4. Mao JJ. Mechanobiology of craniofacial sutures. *J Dent Res* 2002;81(12):810-816.
5. Paulson RC, Speidel TM, Isaacson RJ. A laminagraphic study of cuspid retraction versus molar anchorage loss. *Angle Orthod* 1970;40:20-27.
6. Schatzle M, Mannchen R, Zwahlen M, Lang NP. Survival and failure rates of orthodontic temporary anchorage devices : a systematic review. *Clin Oral Impl Res* 2009;20:1351-1359.
7. Winsauer H, Vlachoianis C, Bumann A, Vlachoianis J, Chrubasik S. Paramedian vertical palatal bone height for mini-implant insertion : a systematic review. *Eur J Orthod*, 2014;36(5):541-549.